

Zusammenfassung

Die moderne, zeitgemäße Varizenchirurgie beruht auf einer Duplexsonographie-gestützten Diagnostik sowie gewebeschonender Operationstechniken, die bestmögliche funktionale und ästhetische Ergebnisse garantieren. Die heute verwendeten operativen Techniken stellen Modifikationen bekannter Strippingverfahren dar. Die Resektion der Vena saphena magna bis distal des Knies wird als wesentliche therapeutische Maßnahme mit guten Langzeitergebnissen angesehen. Der Einsatz von Mikrodissektionstechniken in Tumescenzanästhesie genügt höchstmöglichen ästhetischen Ansprüchen. Diese Verfahren können ideal ergänzt werden durch Kryostripping, bei dem die distale Gegeninzision zur Resektion der oberflächlichen Stammvenen entfällt. Die künftigen Entwicklungen werden möglicherweise bestimmt durch endoluminale Obliteration der Stammvenen, sei es durch Radiofrequenzablation wie auch durch Laserkoagulation. Hierzu fehlen jedoch entsprechende Langzeituntersuchungen.

Abstract

Modern surgical therapy of the superficial vein is based on diagnosis supported by duplex sonography as well as surgical techniques preventing tissue damage and guaranteeing optimized functional and aesthetic results. Surgical techniques used today are modifications of known stripping procedures. Resection of the long saphenous vein to the distal area of the knee is seen as a basic therapeutic measure with good long term results. The use of microdissection techniques in tumescence anesthesiology meets high aesthetic requirements. These procedures can be supplemented by cryostripping, that does not require a distal incision for resection of the superficial saphenous vein. Endoluminal obliteration of the saphenous vein, either by radio frequency ablation or by laser coagulation will probably have a determining influence on future developments. However, long-term follow-up studies have yet to be carried out.

Einleitung

Die primäre Varikose beruht auf einem pathologischen Reflux insuffizienter Abschnitte des epifaszialen Venensystems und deren Verbindung zum tiefen Venensystem. Der hieraus entstehende Rezirkulationskreislauf führt zu einer Belastung der tiefen Leitvenen als auch zu Stauungssyndromen, an deren Ende das manifeste Ulcus cruris venosum steht.

Die Zielsetzung der operativen Behandlung besteht somit in der Normalisierung oder Besserung der venösen Hämodynamik, der

Besserung oder Beseitigung von Stauungsbeschwerden, in der Abheilung oder Senkung der Rezidivrate von venösen Ulzera und anderen Formen trophischer Störungen sowie der Verhinderung von weiteren Komplikationen wie der Varikophlebitis, der sekundären Leitveneninsuffizienz, der Varizenblutung als auch des arthrogenen Stauungssyndroms.

Die wesentlichen Fortschritte in der operativen Phlebologie beruhen auf einer verbesserten präoperativen Diagnostik und verbesserter Operationstechniken. Ende der 80er Jahre wurde die farbkodierte Duplexsonographie zur genauen topographischen

Institutsangaben

Hautklinik am Klinikum Minden

Korrespondenzadresse

Prof. Dr. med. R. Stadler · Hautklinik am Klinikum Minden · Portastraße 7–9 · 32423 Minden ·
E-mail: hautklinik@klinikum-minden.de

Bibliografie

Akt Dermatol 2003; 29: 43–48 © Georg Thieme Verlag Stuttgart · New York · ISSN 0340-2541

Lokalisation von Refluxen bzw. Perforansinsuffizienzen wie auch zur genauen Darstellung der Mündungskappenregionen der Vena saphena magna und parva eingeführt [2]. Operationstechniken wurden modifiziert, verfeinert und ergänzt: Strippingverfahren durch Invagination, Kryoresektion, extraluminales Stripping sowie die Einführung von Mikrodissektionstechniken und der cruralen Faszienchirurgie.

Indikationsstellung

Die Indikation zur operativen Therapie ist gegeben bei:

- kompletter und inkompletter Stammvarikosis der Vena saphena magna und parva,
- transfaszialer Varikose der Vena accessoria lateralis und anderer Seitenäste,
- Varikose vom Perforanstyp.

Darüber hinaus bestehen absolute Operationsindikationen bei Komplikationen der Varikose wie Varizenblutung und aszedierender Thrombophlebitis der Vena saphena magna, vor allem crossennah in der Leiste oder in der Kniekehle [15,21]. Sekundäre Varizen als Folge einer abgelaufenen Thrombose sind in Ausnahmefällen einer operativen Therapie zuführbar, wenn ausgeschlossen ist, dass diese Venen Kollateralfunktionen haben. Gefäßmissbildungen wie kongenitalen Angiodysplasien können eine Operationsindikation darstellen, wenn die Marginalvene als Zeichen der Angiodysplasie reseziert werden kann und wenn durch eine suffiziente präoperative Diagnostik die Relevanz dieser Vene als Kollateralgefäß ausgeschlossen ist [19]. Die crurale Faszienchirurgie hat die Abheilungen von Ulzerationen und die Rückbildung trophischer Störungen zum Ziel. Dieses Verfahren scheint, auf die Dekompression der oberflächlichen und tiefen Fasziennetze einen entscheidenden Einfluss zu nehmen zur Verbesserung der Mikrozirkulation [17,18]. Voraussetzung für operative Maßnahmen ist daher eine zeitgemäße klinische und apparative Diagnostik, die pathologischen Refluxes der Stammvenen sowie insuffizienter Perforantes erfasst.

Operationstechniken

Die heute verwendeten operativen Techniken stellen Modifikationen bekannter Strippingverfahren dar [4,5,8,14,25,29,31,36]. Trotz minimal invasiver Techniken wird die operative Resektion der Vena saphena magna bis distal des Knies als wesentlich für gute operative Langzeitergebnisse angesehen. Die Therapie der primären Varikose besteht aus vier Einzelschritten: der Crossektomie, der Stammvenenresektion, die heutzutage stadiengerecht durchgeführt wird, einschließlich der Exhairese von Seitenästen sowie der Ligatur oder Dissektion von Venae perforantes. Je nach Ausdehnung der Befunde werden diese in Regionalanästhesie bzw. Tumescenzanästhesie durchgeführt [32,38]. Die stadiengerechte Varizenoperation wird heute bevorzugt, insbesondere zur Schonung des Nervus saphenus im Innenknöchelbereich. Allerdings zeigen Nachuntersuchungen derartig operierter Patienten, dass die sog. Rest-Vena-saphena-magna in einem hohen Prozentsatz teilthrombosiert ist und somit als Bypass-Transplantat nicht mehr zur Verfügung steht. Für das Stripping werden heute in der Regel Invaginationsverfahren, seltener die Kryoresektion

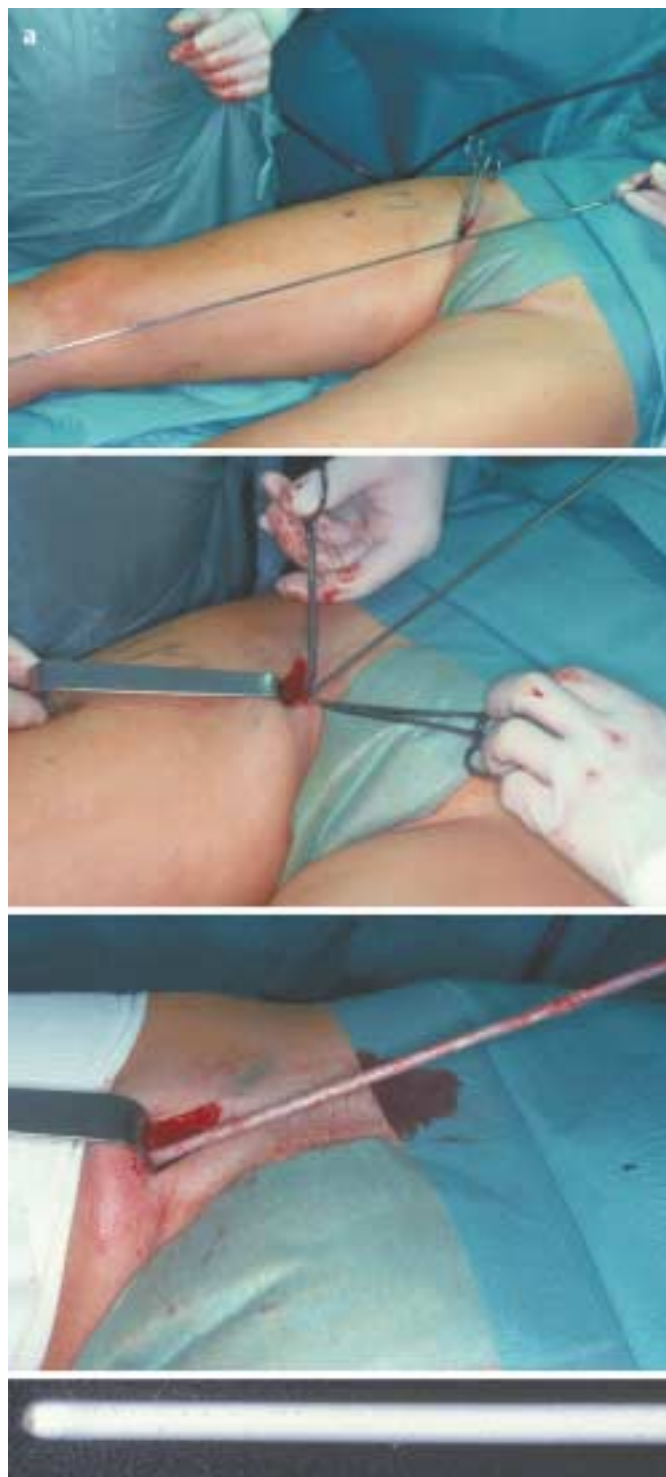

Abb. 1a Kryostripping

angewandt. Mit der Kryosonde steht jedoch ein sehr elegantes, ästhetisches Verfahren zur Verfügung, bei dem im Wesentlichen die Vena saphena magna bis Höhe Kniegelenk entfernt werden kann, ohne dass hierdurch eine Zweitinszision distal des Kniebereiches erforderlich wird (Abb. 1a,b). Durch Anfrieren der Vene an den Kryostab wird diese nach proximal abgerissen und extrahiert [26,28].

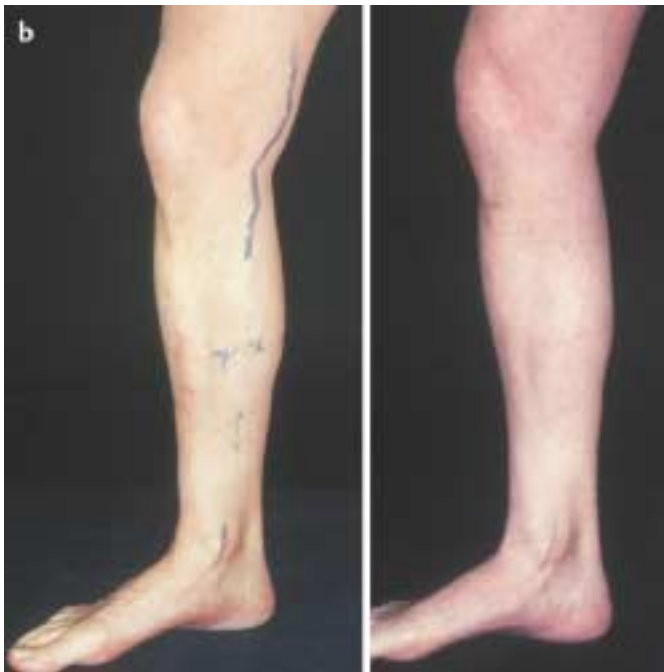


Abb. 1b Links: präoperativ, rechts: postoperativ.

Eine adäquate und zeitgemäße Varizenchirurgie muss damit folgende Kriterien erfüllen:

1. Selektive minimal invasive Operationsverfahren in Tumescenz- oder Regional-, wo erforderlich in Leitungsanästhesie. Die Komplikationen werden hierdurch so gering wie möglich gehalten unter Berücksichtigung der individuellen Gesamtsituation wie Vorbehandlung und Vorerkrankungen.
2. Der Einsatz von Mikrodissektionstechniken für höchstmögliche ästhetische Ansprüche bei ausreichender Radikalität.

Das Endstadium einer chronischen venösen Insuffizienz ist das Ulcus cruris venosum, ein oft nässendes, schmerzhaftes, vielfach unangenehmem Geruch verbreitendes, chronisches Geschwür, das im Vergleich zu anderen offenen Wunde nur eine langsame oder keine Abheilungstendenz zeigt. Die Behandlung des Ulcus cruris venosum verschlingt in der Bundesrepublik Deutschland jährlich hohe Kosten bedingt durch Arbeitsausfall, Arzneimittel, stationäre Behandlung und Krankenhausinvestitionen. Ein effektives Konzept zur raschen Abheilung des Ulcus cruris venosum ist damit sowohl zum Vorteil des Patienten als auch unter dem Aspekt der heutigen Bestrebungen zur Kostenersparnis im Gesundheitswesen zu fordern. Vor diesem Hintergrund haben wir ein adjuvantes phlebochirurgisches Vorgehen bei Ulcus cruris venosum in der Vergangenheit vorgestellt. Es wurden 39 Patienten mit insgesamt 50 Ulzerationen phlebographisch, zum Teil in Verbindung mit defektdeckenden Maßnahmen versorgt und in der folgenden Zeit nachuntersucht. Dabei wurden bei 35 Patienten ein Bein und bei 4 Patienten beide Beine operiert. 40 der 50 präoperativ vorhandenen Ulzerationen konnten in allen Operationsgruppen gleichermaßen zur Abheilung gebracht werden, nur ein Ulkus rezidierte 18 Monate postoperativ. Die als Indikator für die Zufriedenheit gestellte Frage nach einer Operationswilligkeit wurde von 38 der 39 Patienten bejaht. Die Beurteilung der Abheilungsergebnisse, die sowohl subjektiv durch die Patienten

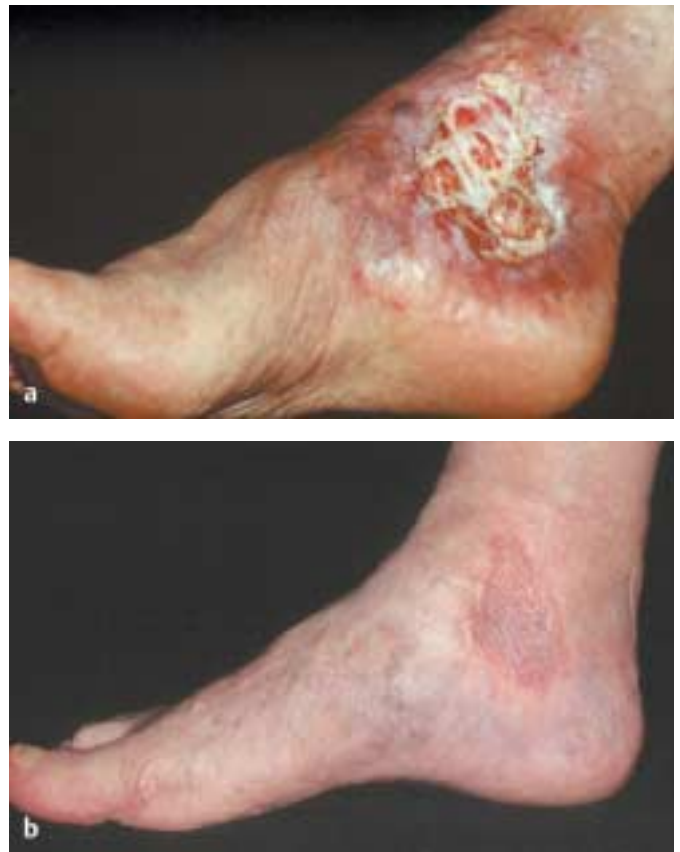

Abb. 2 Operative Therapie bei chronischen Ulzerationen; a präoperativ b postoperativ.

als auch objektiv durch festgelegte Kriterien vorgenommen wurde, zeigte, dass die Patienten in vielerlei Hinsicht durch die operative Therapie profitieren und belegen die Effizienz des operativen Vorgehens bei chronisch venösen Ulzerationen (Abb. 2a,b) [28, 39–42].

Perforansdissektion

Perforansvenen sind von besonderer Bedeutung für trophische Störungen, vor allen Dingen supramalleolär im Bereich der Cockettschen Gruppe wie auch im Oberschenkelbereich der Doddschen Vene als Ausgangspunkt einer inkompletten Stammvarikose vom Perforanstyp. Die Perforansdissektion erfolgt sonographiegesteuert selektiv durch epi- oder subfasziale Dissektion sowie unter Sicht mit endoskopischen Verfahren [3, 8, 10, 11]. Bei Dermatoliposklerose wird eine subkutane endoskopische Dissektion insuffizienter Perforansvenen bevorzugt [5]. Diese erfolgt entweder unter direkter Sicht oder videoassistiert. Durch Anwendung der Tumescenzanästhesie werden Nachblutungen effektiv verhindert.

Phlebektomie von Seitenästen

Die Mullersche Technik der Mikrodissektion ist in den letzten Jahren verfeinert worden. Durch Weiterentwicklung der Instrumentarien, die aussehen wie kleine Häkelnadeln, ist es über

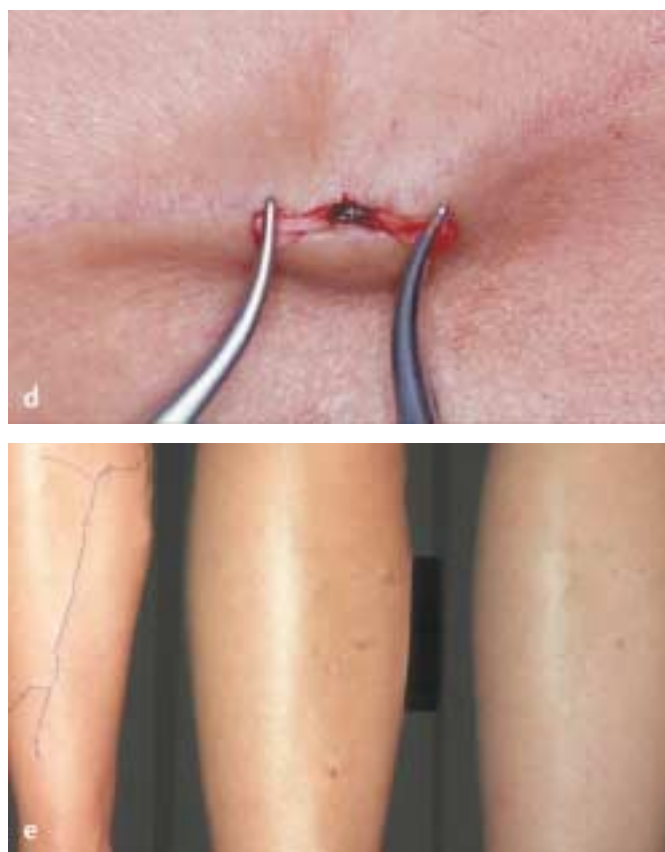
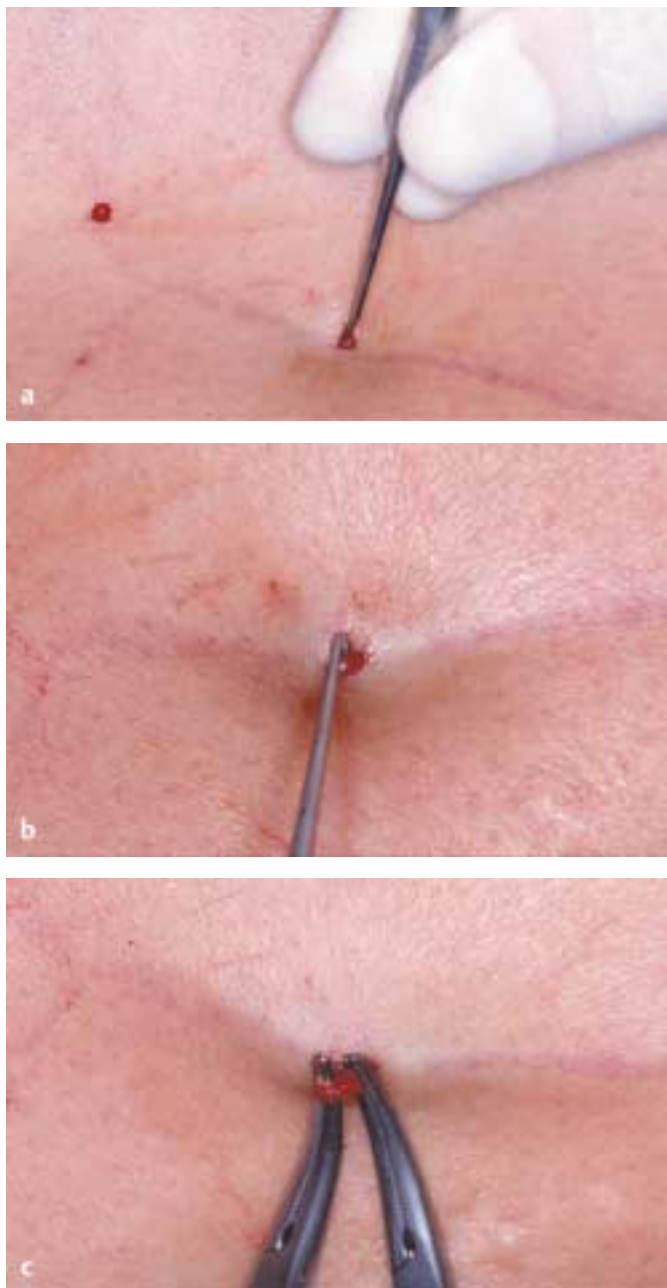


Abb. 3 Mikrophlebektomie

Stichinzisionen mit dem 11er Skalpell möglich, auch größere Seitenäste atraumatisch zu entfernen. Dieses Verfahren garantiert sowohl funktionell als auch ästhetisch bestmögliche Ergebnisse (Abb. 3).

Phlebextraktion mittels rotierendem Rotor

Ein weiteres in jüngster Zeit vorgestelltes Verfahren stellt die Behandlung von Seitenastvarizen mit einem rotierendem Phlebextraktor unter Transillumination und Tumeszenz des Gewebes dar. Diese von G. Spitz entwickelte Technik beruht auf einer Transillumination der Seitenastarme mit einer Lichtsonde, die gleichzeitig mit einer rotierenden Klinge abgetragen und abgesaugt werden (Abb. 4 u. 5). Als Vorteil anzusehen ist, dass für größere Venenabschnitte nur wenig Schnitte zur Extraktion erforder-

lich sind. Demgegenüber steht jedoch ein hoher zeitlicher Aufwand sowie hohe Investitions- und Folgekosten.

Crurale Faszienchirurgie

Die crurale Faszienchirurgie hat das Ziel, eine Dekompression der oberflächlichen und tiefen Fasziennetze zu erzielen, die Mikrozirkulation zu verbessern und somit zur kausaleren Abheilung von venösen Ulzerationen beizutragen. Es wird eine halbgeschlossene, von einer endoskopischen Fasziotomie unterschieden, regional oder auch zirkulär durchgeführt. Mit dieser Methode gelingt es auch jahrelang bestehende Ulzerationen zur Abheilung zu führen [17,18].

Rezidivvarikosis

Die Rezidivvarikosis wird in 15 – 30% der behandelten Patienten beschrieben. Die Mehrzahl der Rezidivvarizen sind sog. Pseudo-rezidive, beruhend auf einer inkompletten Crossektomie, vor allem der Seitenäste sowie von Doppelungen der Stammvenen [1,12,16,27 – 35,37,43]. Es ist daher allgemein akzeptierter Standard, jeden kleinen Seitenast im Crosssbereich zu unterbinden. Darüber hinaus belegen Duplexsonographieuntersuchungen, dass eine Revaskularisation im Crosssbereich für echte Rezidivvarizen verantwortlich ist [13,20,33]

Komplikationen

Die Komplikation der Strippingoperationen umfassen Nervenläsionen, im Wesentlichen Äste des Nervus saphenus und suralis beim Stripping der Vena saphena magna bzw. parva. Durch Modifikation der Strippingverfahren bzw. des subtotalen Strippings sind die Nebenwirkungen auf unter 10% zurückgegangen. Große vaskuläre Verletzungen stellen eine Rarität dar, ebenfalls thrombembolische Komplikationen bewegen sich im Promillebereich. Die Gefahr sekundärer Lymphödeme ist durch Minimierung der Schnitte praktisch ausgeschlossen.

Zukünftige Entwicklungen

Im Wandel zum 21. Jahrhundert gewinnen minimal invasive Operationstechniken zur Vermeidung größeren postoperativen Diskomforts zunehmend an Bedeutung. Endoluminale Obliteration mit Hochfrequenzstrom führt im Ergebnis zur Elektrokoagulation der Venenwand und ihrer Klappen. Längerfristige Exposition zu Hochfrequenzenergie resultiert im kompletten Verlust der Gefäßwandarchitektur mit Desintegration (sog. Radiofrequenzablation (Venus Closure®)). Dieses Verfahren ist möglicherweise nicht von einer Neovaskularisation begleitet. Inzwischen liegen zu dieser Methode dreijährige Nachbeobachtungszeiten vor, die bei entsprechender Indikationsstellung sehr vielversprechend erscheinen. Eine ähnliche Entwicklung ist mit endoluminaler Laserapplikation zu vermuten. Hierzu fehlen jedoch entsprechende Langzeituntersuchungen. Möglicherweise werden auch diese Verfahren abgelöst von einer nichtoperativen Renaissance der Sklerosierungstherapie mit Mikroschaum [7,9,22 – 24,34,44].

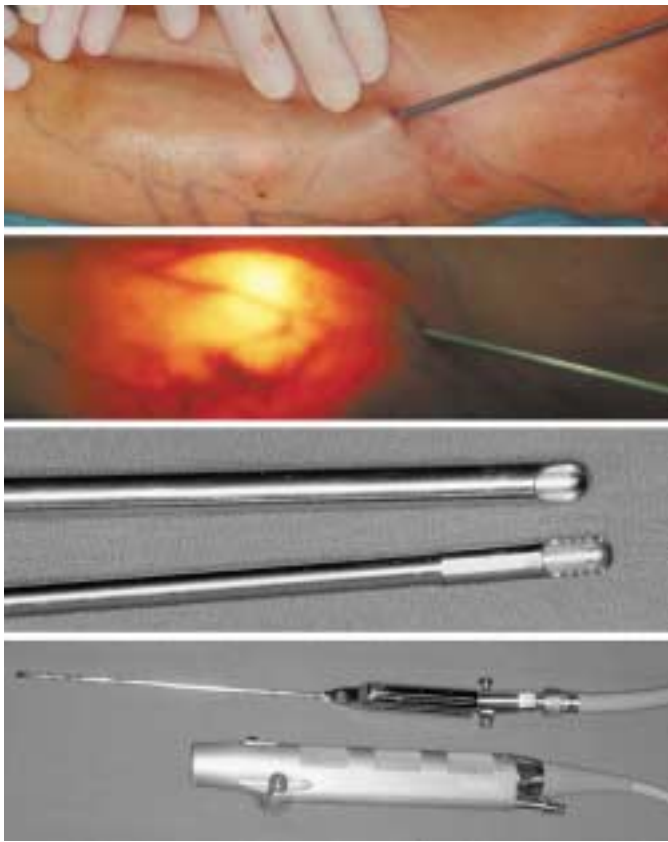


Abb. 4 Phlebextraktion mittels rotierendem Rotor.

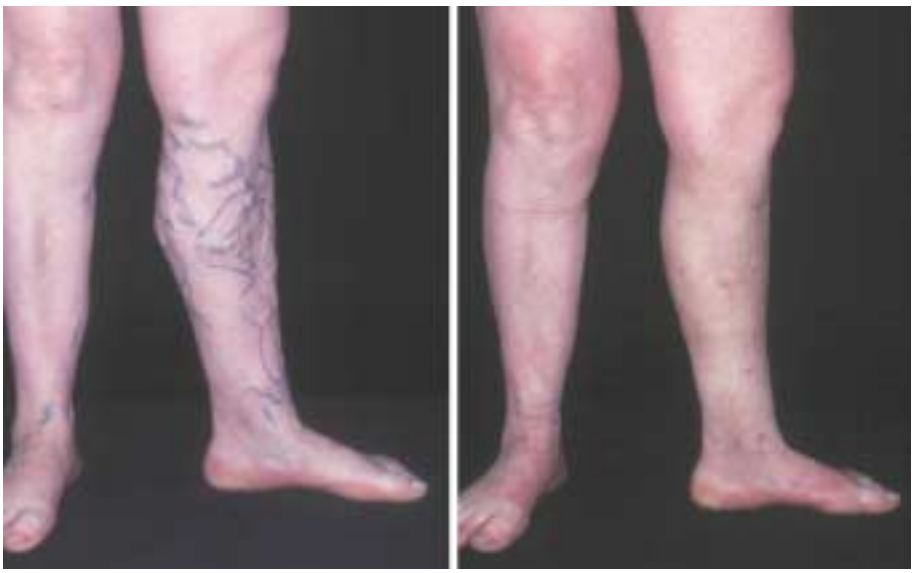

Abb. 5 Phlebextraktion mittels rotierendem Rotor; links: präoperativ, rechts: postoperativ.

- 1 Bahrami B, Jaeschock R. Chirurgische Behandlung der Rezidivvarikosis. *Phlebol* 1995; 24: 144–147
- 2 Beuchel G, Stadler R. Wertigkeit der farbkodierten Duplexsonographie in der Diagnostik der epifaszialen Beinvenen. *Zschr Hautkr* 1994; 69: 227–232
- 3 Buchheim G. Surgery of perforating and deep veins In: Ramelet AA, Monti M (Hrg). *Phlebology the Guide Elsevier*: 1999: 377–388
- 4 Buchheim G. Varicose vein surgery In: Ramelet AA, Monti M (Hrg). *Phlebology the Guide Elsevier*: 1999: 377–388
- 5 Ciostek P, Górski G, Noszczyk W. Development of the subfascial endoscopic perforator vein surgery (SEPS) and its influence on the final postoperative results. *Vascular Surgery* 1998; 32: 151–155
- 6 Conrad P, Gassner P. Invagination stripping of the long and short saphenous vein using the pin stripper. *Aust N Z J Surg* 1996; 66: 394–396
- 7 Darke SG. The morphology of recurrent varicose veins. *Eur J Vasc Surg* 1992; 6: 512–517
- 8 Fischer R. Varizenchirurgie, Propädeutik und Update. *Cardiol Angiol Bull* 1989; 26: 56–69
- 9 Fischer R, Linde N, Duff C, Jeanneret C, Chandler JC, Seeber P. Late recurrent saphenofemoral junction reflux after ligation and stripping of the greater saphenous veins. *J Vasc Surg* 2001; 34: 236–240
- 10 Fischer R, Sattler G, Vanderpuye R. Die endoskopische Perforantensanierung (EPS). *Heutiger Stand. VASA* 1993; 22: 3–7
- 11 Fischer R, Schwahn-Schreiber C, Sattler G. Conclusions of a consensus conference of subfascial endoscopy of perforating veins in the medial lower leg. *Vascular Surgery* 1998; 32: 339–347
- 12 Gillies TE, Ruckley CV. Surgery for recurrent varicose veins. *Current Practice in Surgery* 1996; 8: 22–27
- 13 Glass GM. Prevention of sapheno-femoral and sapheno-popliteal recurrence of varicose veins by forming a partition to contain neovascularization. *Phlebology* 1989; 13: 3–9
- 14 Hach W. Die Erhaltung eines transplantationswürdigen Venensegments bei der partiellen Saphenaresektion als Operationsmethode der Stammvarikose. *Phlebol Proktol* 1981; 10: 171–173
- 15 Hach W, Hach-Wunderle V. Chirurgische und konservative Behandlung einer transfasziale progredierenden Varikophlebitis der Stammvenen und der Perforanvenen. *Gefäßchirurgie* 1996; 1: 172–176
- 16 Hach W, Hach-Wunderle V. Das theoretische Verständnis der „Rezidivvarikosis nach Operation“. *Gefäßchirurgie* 1998; 3: 42–46
- 17 Hach W, Präve F, Hach-Wunderle V, Sterk J, Martin A, Willy C, Gerngroß H. The chronic venous compartment syndrome. *VASA* 2000; 29: 127–132
- 18 Hauer G, Staubesand J, Li Y, Wienert V, Lentner A, Salzmann N. Die chronisch-venöse Insuffizienz. *Chirurg* 1996; 67: 505–514
- 19 Heller A, Stadler R. Differenziertes operatives Vorgehen bei der Angiodysplase vom Typ Klippel-Trenaunay und Parkes Weber In: Hohenleutner U, Landthaler M (Hrg). *Operative Dermatologie im Kindes- und Jugendalter Blackwell*, 1997: 128–133
- 20 Helmig L, Lindner F. Operativer Zugang bei Rezidiv-Varicosis des Magna-Stumpfes. *Chirurg* 1987; 58: 176–178
- 21 Hettiarachchi RJK, Lok J, Prins MH, Büller HR, Prandoni P. Undiagnosed malignancy in patients with deep vein thrombosis. *Cancer* 1998; 83: 180–185
- 22 Incandela L, Belcaro G, Nicolaidis AN, Agus G, Errichi BM, Cesarone MR, De Sanctis MT, Ricci A, Sabetai M, Mondani P, De Angelis R, Bavera P, Griffin M, Geroulakos G. Superficial vein valve repair with a new external valve support (EVS). *Angiology* 2000; 8: 39–52
- 23 Jones L, Braithwaite BD, Slewyn D, Cooke S, Earnshaw JJ. Neovascularisation is the principal cause of varicose vein recurrence: results of a randomized trial of stripping the long saphenous vein. *Eur J Endovasc Surg* 1996; 12: 442–445
- 24 Kabnick LS, Merchant RW. Twelve- and 24-month followup after endovascular obliteration of saphenous reflux: a report from the multicenter registry. *J Phlebology* 2001; 1: 17–24
- 25 Khan B, Khan S, Greaney MG, Blair SD. Prospective randomized trial comparing sequential avulsion with stripping of the long saphenous vein. *Br J Surg* 1996; 84: 1559–1562
- 26 Klöpffer M. Die Kryovarietomie – Methode und Ergebnisse 1988–1996. *ambulant operieren* 1996; 4: 132–134
- 27 Labropoulos N, Touloupakis E, Giannoukas AD, Leon M, Katsamouris A, Nicolaidis A. Recurrent varicose veins: Investigation of the pattern and extend of reflux with color flow duplex scanning. *Surgery* 1996; 119: 406–409
- 28 Manner M, Koeth T, Geelhaar G, Stickel W. Kryotechnik in der Varizenchirurgie. *Chirurg* 1999; 70: 79–84
- 29 Oesh A. Pin-stripping, a novel method of atraumatic stripping. *Phlebology* 1983; 8: 171–173
- 30 Pierik EGJM, van Urk H, Hop WCJ, Wittens CHA. Endoscopic versus open subfascial division of incompetent perforating veins in the treatment of venous leg ulcerations: a randomised trial. *J Vasc Surg* 1997; 26: 1049–1054
- 31 Pirner F. Erfahrungen und Ergebnisse von 3500 Babcock-Operationen. *Phlebol Proktol* 1975; 4: 192–197
- 32 Proebstle TM, Paepcke U, Weisel G, Gass S, Weber L. High ligation and stripping of the long saphenous vein using the tumescent technique for local anesthesia. *Dermatol Surg* 1998; 24: 149–153
- 33 Quaille A, Rowland FH. A review of the treatment and recurrence of varicose veins in the Royal Naval Hospital, Plymouth 1981–1985. *J roy nav med Serv* 1987; 73: 185–188
- 34 Rautio T, Ohinmaa A, Perala J et al. Endovenous obliteration versus conventional stripping operation in the treatment of primary varicose veins: a randomized, controlled trial with comparison of the costs. *J Vasc Surg* 2002; 35: 958–965
- 35 Royle JP. Recurrent varicose veins. *World J Surg* 1986; 10: 944–953
- 36 Salfeld K. Varizenoperationen beim älteren Menschen. *Zschr Hautkr* 1987; 62: 103–107
- 37 San Nicolò M, Schullian W. Die Rezidivvarikosis in der Kniekehle. *Gefäßchirurgie* 1998; 3: 34–36
- 38 Sattler G, Sommer B, Hagedorn M. Die Bedeutung der Tumeszenz-Lokalanästhesie in der ambulanten Varizenchirurgie. *Phlebologie* 1998; 27: 117–121
- 39 Schmeller W, Gabler Y. Die Spätergebnisse nach Shave-Therapie sind abhängig vom Zustand des tiefen Venensystems. *Phlebol* 1998; 39: 232–238
- 40 Schmeller W, Gabler Y, Gehl HB. Shave therapy is a simple, effective treatment of persistent venous leg ulcers. *J Am Acad Dermatol* 1998; 39: 232–238
- 41 Schmeller W, Schwahn-Schreiber C, Hiss U, Gabler Y, Kirschner P. Vergleich zwischen Shave-Therapie und kruraler Fasziotomie bei der Behandlung therapieresistenter venöser Ulzera. *Phlebol* 1999; 28: 53–60
- 42 Stadler R, Darius S, Otte HG. Die Chirurgie des varikösen Beins. Präoperative Diagnose und postoperative Befundkontrolle In: Tilgen W, Petzoldt D (ed). *Operative und konservative Dermato-Onkologie Springer*, 1995: 48–60
- 43 Stonebridge PA, Chalmers N, Beggs I, Bradbury AW, Ruckley CV. Recurrent varicose veins: a varicographic analysis leading to a new practical classification. *Br J Surg* 1995; 82: 60–62
- 44 Whiteley MS, Pichot O, Sessa C, Kabnick LS, Schuler-Petrovic S, Chandler JG. Endovenous obliteration: an effective minimally invasive surrogate for saphenous vein stripping. *J Endovasc Surg* 2000; 7: 11–17