

Antimykotische und antibiotische Kombinationstherapie

Hoch dosierte Fluconazol-Therapie bei Candidasepsis

V. Kудis¹, D. Schilling¹, U. Burkhardt², J.F. Riemann¹

¹Medizinische Klinik C, Klinikum Ludwigshafen gGmbH, Akademisches Lehrkrankenhaus der Johannes Gutenberg-Universität Mainz (Direktor: Prof. Dr. J.F. Riemann)

²Gastroenterologie, Hepatologie und Diabetologie und Institut für Medizinische Mikrobiologie und Hygiene, Klinikum Ludwigshafen gGmbH, Akademisches Lehrkrankenhaus der Johannes Gutenberg-Universität Mainz (Direktor: Prof. Dr. U. Höffler)

Die Inzidenz systemischer *Candida*-Infektionen hat innerhalb der letzten zwei Dekaden rasch zugenommen. Wir berichten über eine 34-jährige Patientin mit lebensbedrohlicher *Candida*-sepsis und *Candida*pneumonie. Der Zustand der Patientin verschlechterte sich unter der Behandlung mit Amphotericin B (50 mg) und Flucytosin (7,5 mg) dramatisch. Daher entschieden wir uns für eine Sequenztherapie mit Amphotericin B (50 mg) und hoch dosiertem Fluconazol in Kombination mit niedrig dosiertem Hydrokortison (5 mg/h). Die Patientin sprach sehr gut auf die Hochdosistherapie mit Fluconazol an. In der vorliegenden Kasuistik diskutieren wir die schwierige Diagnostik, den klinischen Verlauf der Patientin und die aktuellen Behandlungsstrategien einer Hochdosistherapie mit Fluconazol.

Candidainfektionen haben in den letzten zwei Jahrzehnten erheblich zugenommen. Mit den Möglichkeiten, das Überleben unserer kritisch kranken Patienten zu verlängern, ist es gleichzeitig zu einem Anstieg von Pilzinfektionen gekommen. Begünstigende Faktoren sind sowohl Veränderungen, die durch Vorerkrankungen bedingt sind, als auch unter der Therapie erworbene Defekte und nicht zuletzt durch die Intensivtherapie ausgelöste Veränderungen der Immunkompetenz und der physiologischen Barrieren gegenüber pathogenen Keimen (z.B. AIDS, Tuberkulose, Diabetes mellitus, Ileus, Neutropenie jeder Genese, Tumoren, antitumoröse Chemotherapie, Glukokortikoide,

Antibiotika, Organtransplantationen, große operative Eingriffe, invasive Katheter). In Abhängigkeit der Lokalisation werden systemische und oberflächliche Formen der Pilzinfektion unterschieden (Tab. 1) (13).

Vertreter der Gattung *Candida* gehören zu den wichtigsten potenziell humanpathogenen Pilzen. Sie verursachen 70–80% aller Pilzinfektionen (9). Neben *Candida albicans* gelten auch *C. tropicalis*, *C. glabrata*, *C. parapsilosis*, *C. guilliermondii*, *C. krusei*, *C. pseudotropicalis* und *C. stellatoidea* als wichtige Erreger. Die *Candida*sepsis zeichnet sich durch eine hohe Mortalität (bis zu 88%) und Morbidität aus, die durchschnittliche Verweildauer im Kran-

kenhaus liegt bei nahezu 50 Tagen (7, 8, 12).

■ Fallbericht

Anamnese

Die 34-jährige Patientin wurde im November 2000 wegen eines Adenokarzinoms (pT3, pN2, M0, R0) sigmarseziert. Anschließend wurde ein Zyklus einer adjuvanten Chemotherapie nach dem Hochdosisprotokoll (5-Fluorouracil/Leukovorin) durchgeführt.

Im März 2001 erfolgte bei schlechtem Allgemeinzustand mit persistierender Ileussyptomatik die Verlegung in unsere internistische Abteilung. Im weiteren Verlauf entwickelte die Patientin ein akutes Atemnotsyndrom („acute respiratory distress syndrome“, ARDS) bei atypischer Pneumonie ohne Erregernachweis (Enterokokken-Sepsis).

Am Ende des Monats wurde die Patientin bei Verdacht auf Ileus in die chirurgische Abteilung verlegt. In der Laparotomie zeigte sich eine Durchwanderungsperitonitis. Daraufhin erfolgte eine Dünndarmteilresektion und Adhäsionolyse. Das Intraportsystem wurde bei vorheriger

totaler parenteraler Ernährung über Port aufgrund Katheterinfektion explantiert (mikrobiologisch kein pathogener Keimnachweis).

Die Patientin wurde Ende April mit Verdacht auf eine beginnende invasive Pilzinfektion bei persistierend hohen Entzündungsmarkern und Fieber an unsere Abteilung zurück überwiesen.

Körperliche Untersuchung

Die Patientin befand sich in einem reduzierten Allgemein- und Ernährungszustand (Größe 168 cm, Gewicht: 43 kg, BMI 15 kg/m²). Es bestand weder eine Dyspnoe noch eine Zyanose oder Ödeme. Die Haut und die Schleimhäute waren trocken, die Zunge weißlich belegt.

Die peripheren Pulse waren tastbar, die Pupillen isokor (Lichtreaktion direkt und indirekt). Außerdem war ein unauffälliger Reflexstatus zu verzeichnen. Ohne Befund waren auch die Lymphknoten, und die Wirbelsäule war nicht klopfschmerzhaft. An beiden Unterarmen war eine Thrombophlebitis zu sehen. Die Patientin stand unter Analgesie mit Morphin, daraus erklären sich die leicht verlangsamte Reaktion und mnestiche Defizite. Zudem bestand eine depressive Stimmungslage.

Der äußere Thorax war symmetrisch. Bei der Untersuchung der Lunge war ein vesikuläres Atemgeräusch mit beidseitigem basalen Entfaltungsknistern zu hören.

Die Herzaktion war regelmäßig, Blutdruck und Herzfrequenz befan-

den sich im Normbereich (RR 120/80 mmHg, HF 88/min). Die Untersuchung des Abdomens ergab folgende Befunde: weich, lebhaftes Darmgeräusche, ubiquitärer Druckschmerz, keine Abwehrspannung, keine Resistenzen, reizlose Narben nach Laparotomie. Leber und Milz waren nicht vergrößert tastbar, die Nierenlager nicht klopfschmerzhaft.

Echokardiografie

Bei der Echokardiografie Anfang Mai wurde bei relativ guter thorakaler Sicht eine gestielte Struktur – ausgehend vom rechten Atrium – gefunden: Verdacht auf Residuum nach Port, Differenzialdiagnose: Vegetation.

Röntgenthorax

Ebenfalls Anfang Mai wurde in der Röntgenthoraxuntersuchung eine interstitielle Zeichnungsvermehrung über beiden Lungenflügeln sowie klein- bis mittelfleckige infiltrative Veränderungen peripher

festgestellt. Zudem fanden sich beidseits kleine pleurale Ergussbildungen. Bei einer Kontrolluntersuchung eine Woche später waren periphere teils subpleural gelegene fleckförmige Infiltrate disseminiert in beiden Lungen zu sehen – vereinbar mit einer Pilzpneumonie. Kleine Residuen der flächigen zentralen Infiltrate bei ARDS vom März.

Diagnose

Aus den dargestellten Befunden (die mikrobiologischen Befunde sowie die Laborwerte sind in den Tabellen 2 und 3 aufgelistet) ergab sich die Diagnose „Candidasepsis bei Verdacht auf Candidapneumonie“.

Therapie und Verlauf

Die bisherige Medikation bestand in der Gabe von Meropenem (dreimal 0,5 g/d) und Erythromycin (zweimal 250 mg/d). Am Tag der Übernahme in unsere Abteilung (Ende April) initiierten wir zunächst bei Verdacht auf eine invasive Pilz-

Tab. 1 Formen und Charakteristika der Pilzinfektionen

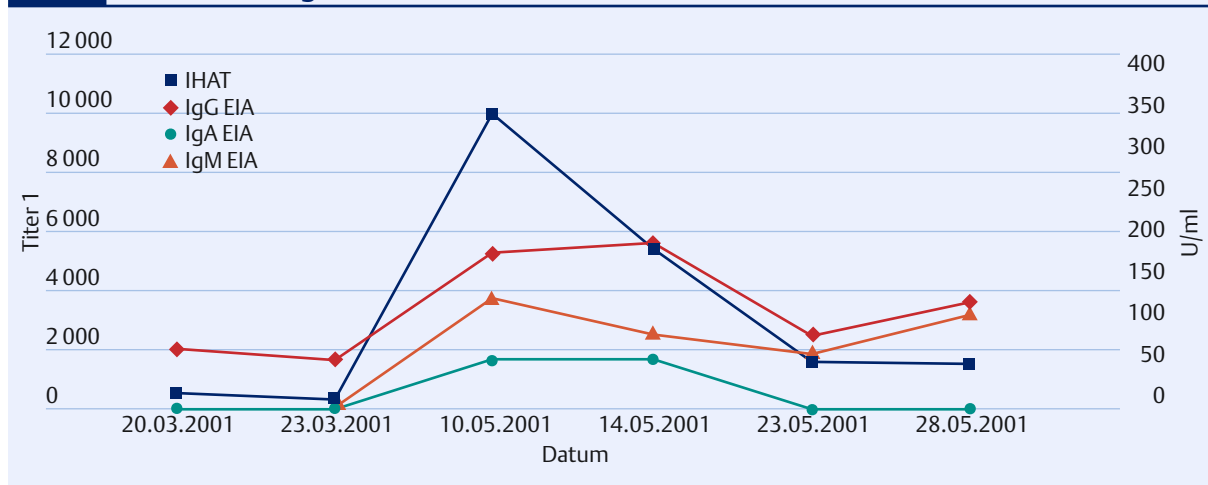
oberflächliche Mykosen

beschränken sich auf die Haut oder Schleimhäute, z.B. auch als Ulzera im Gastrointestinal-, Urogenital- oder Respirationstrakt

systemische/disseminierte Mykosen

entstehen durch intraparenchymatöse Absiedelung mit oder ohne systemisch septischer Immunreaktion; in der schwersten Form gekennzeichnet durch Fungämie oder systemische Mykose, bei der die Sepsiskriterien nach Bone (2) erfüllt sind: Temperatur mindestens 38°C, Tachykardie über 90/min, Tachypnoe 20/min und Organversagen

Abb. 1 Candida-Serologie im Verlauf



infektion (positive Blutkultur) eine orale antimykotische Therapie mit 400 mg Fluconazol pro Tag. Nach Verlegung der Patientin auf die Intensivstation am 9. Mai wurde zusätzlich zu einer antibiotischen Therapie mit Tazobac (dreimal 4,5 g/täglich i.v.) eine intravenöse antimykotische Kombinationstherapie mit Amphotericin B (AmB) (i.v.-Testdosis 1 mg, dann weitere 49 mg am ersten Tag, anschließend 50 mg/täglich) und Flucytosin 7,5 g eingeleitet.

Trotzdem verschlechterte sich der Zustand der Patientin im weiteren Verlauf dramatisch. Sie wurde bei zunehmender Ateminsuffizienz (Temperatur: 39,7°C, Herzfrequenz: 100 Schläge/min) am dritten Tag auf der Intensivstation intubiert und für insgesamt fünf Tage lang maschinell

beatmet. Am Tag der Intubation wurde Flucytosin abgesetzt und eine Behandlung mit Amphotericin B (50 mg) und Fluconazol begonnen (zunächst einen Tag mit 400 mg, dann hoch dosiert zweimal 800 mg/d über fünf Tage, über weitere fünf Tage mit 800 mg/d und schließlich noch sechs Tage lang mit 400 mg/d). Die Fluconazolgabe erfolgte jeweils um 6 und 18 Uhr, die Applikation von Amphotericin B im freien Intervall um 22 Uhr über fünf Stunden. Begleitend zu dieser Hochdosistherapie wurde über elf Tage niedrig dosiertes Hydrokortison (5 mg/h) infundiert.

Nach fünf Tagen konnte die Patientin extubiert werden. Das Therapieregime wurde zusätzlich über zwei Wochen mit Nystatin (2 ml/d

und Vancomycin (2 g i.v./d) sowie Ende Mai über acht Tage mit Levofloxacin 500 mg/d p.o. erweitert.

Unter dieser antimykotischen Therapie zeigte sich ein guter Rückgang der radiologisch nachgewiesenen Infiltrate: Mitte Mai waren sie im Rahmen der Röntgenthoraxuntersuchung rechtsseitig komplett zurückgebildet, links nur noch residuell erkennbar. Die Echokardiografie am Ende des Monats belegte eine gute linksventrikuläre Funktion, der Thrombus im rechten Atrium war nicht mehr nachweisbar. Zudem gingen sowohl Fieber als auch die Candida-Antikörpertiter (Abb. 1) und die erhöhten Entzündungsparameter (Tab. 3 und Abb. 2) zurück, der Allgemeinzustand der Patientin stabilisierte sich.

Die Elektrolyte lagen im Behandlungszeitraum im Normbereich. In einer in Verbindung mit einem Anstieg der Cholestaseparameter (Bilirubin, AP, gamma-GT) durchgeführten Sonographie war eine bis zur Hälfte mit Sludge gefüllte Gallenblase zu sehen, die Gallenblasenwand war unauffällig. Ansonsten fand sich bei zum Teil eingeschränkter Beurteilbarkeit weder ein pathologischer Befund noch ein Aszites.

Die Patientin konnte Ende Mai zurück auf die Normalstation und einen Monat später zum weiteren Versuch eines enteralen Kostaufbaus in eine Rehaklinik verlegt werden. Bei ihrer Entlassung wurde eine Therapie mit Pantoprazol (40 mg; 1-0-0), Ondansetron (8 mg) und Metamizol (1/2 Ampulle) bei Bedarf, *Saccharomyces boulardii* (1-1-1), lebensfähige *E. coli* (Stamm Nissle; 1-1-1) und Dalteparin-Natrium (1x1) empfohlen.

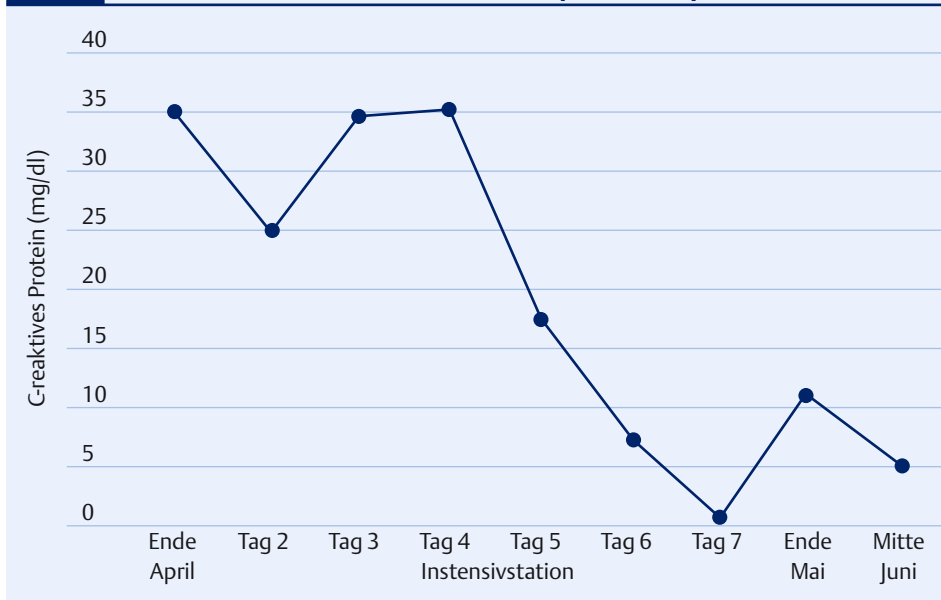
Diskussion

Die klinische Manifestation einer disseminierten Candidiasis kann völlig unspezifisch verlaufen. Die Differenzierung einer Candidabesiedlung und -infektion ist mitunter ebenfalls schwierig. Lediglich in der Hälfte der Fälle findet sich ein positiver Nachweis in der Blutkultur. Dies bedeutet generell eine dramatische Verschlechterung der Prognose. Zu der durch die Grunderkrankung verursachten Letalität addiert sich

Tab. 2 Mikrobiologische Befunde

Datum	Methode/ Organ	Ergebnis
März bis Mai 2001	Serum	signifikanter Titeranstieg von Candida-Antikörpern im indirekten Hämagglutinationstest (IHAT), unter Therapie signifikanter Titerabfall (Abb. 1)
Ende April 2001	Blutkultur	<i>C. albicans</i> nach Anreicherung, <i>Enterococcus faecalis</i>
	Stuhl	<i>C. albicans</i> , reichlich
	Venenkatheter	<i>C. albicans</i> , massenhaft
Intensivstation (Mai 2001): vor fünftägiger Intubation	Sputum	<i>E. coli</i> , <i>S. epidermidis</i> , <i>C. albicans</i>
	BAL	<i>S. epidermidis</i> , <i>Enterococcus faecalis</i>

Abb. 2 C-reaktives Protein im Verlauf der Sequenztherapie



eine zusätzliche Letalität von im Mittel 39% (95%-Konfidenzintervall: 25–49%) (15).

In der Klinik fehlt es häufig an harten Kriterien, wann mit einer antimykotischen Therapie begonnen werden soll. Doch nicht nur die Frage nach der Therapieindikation, sondern auch die eigentliche Wahl einer Substanz, deren Dosierung und die Dauer der Behandlung stellen den Kliniker in bestimmten Situationen vor ein Problem. Publierte Therapiestudien sind häufig nur schwer zu vergleichen und lassen oft die notwendige Evidenz vermissen. Grund dafür ist, dass viele der Patienten nicht lange genug überleben, um einen Therapieerfolg von einem -misserfolg unterscheiden zu können. Zudem müssen – aufgrund der erwähnten diagnostischen Schwierigkeiten – kritisch kranke Patienten häufig prophylaktisch ohne entsprechenden Keimnachweis therapiert werden, um bei bekannten Risikofaktoren die Entstehung einer Systemmykose zu verhindern.

Als Standardtherapeutika bei Kandidämie werden gemäß der Leitlinien der „Arbeitsgemeinschaft Infektionen in der Hämatologie und Onkologie“ (AGIHO) Amphotericin B und Fluconazol empfohlen (2). Über viele Jahre hinweg war das Amphotericin B aus der Gruppe der Polyene die einzige Möglichkeit, eine schwere Candidainfektion erfolg-

reich zu therapieren. Auch heute ist die Substanz Mittel der Wahl bei lebensbedrohlichen Infektionen. Erst in letzter Zeit wurden die therapeutischen Möglichkeiten bei Pilzinfektionen durch die Einführung der neueren Azol-Antimykotika (Fluconazol, Itraconazol) erweitert. Das Wirkprinzip dieser Substanzen besteht in einer Inhibition von Cytochrom-P-450-Enzymen, vorzugsweise bei Pilzen. Das wichtigste Enzym in diesem Zusammenhang ist die 14a-Demethylase, welches die Konversion von Lanosterol zu Ergosterol katalysiert. Darüber wirken die Azole direkt auf Fettsäuren in der Zellmembran, woraus ein Verlust von Proteinen und Aminosäuren sowie eine gestörte Aufnahme von Substraten resultiert.

Den Stellenwert von Fluconazol im Vergleich zu Amphotericin B – insbesondere bei systemischen Infektionen – dokumentieren in der letzten Zeit einige prospektive Untersuchungen. So belegt eine große Studie, dass Fluconazol bei schweren systemischen Candida-Infektionen bei nichtneutropenischen Patienten ebenso wirksam ist wie Amphotericin B. Dabei zeichnete sich Fluconazol durch eine geringere Toxizität aus (12). Erst bei einer Dosis von über 1600 mg/d nimmt die Toxizität der Substanz zu (5).

„Steady-state“-Plasmaspiegel werden mit Fluconazol nach fünf bis zehn Tagen erzielt, wobei eine ini-

tiale „Loading-Dose“ (doppelte Tagesdosis) empfohlen wird. Die Pharmakokinetik verläuft bis zu einer Dosierung von 1600 mg/d linear. Es liegen einige Studien vor, die belegen, dass Candida- und Kryptokokken-Infektionen, die nicht auf eine Dosierung mit 200–400 mg Fluconazol ansprechen, mit einer Dosis von 800–1600 mg erfolgreich behandelt werden konnten (1, 11). Fluconazol ist oral (Bioverfügbarkeit über 90%) und parenteral applizierbar, wasserlöslich und gut verträglich und besitzt eine breite antimykotische Wirksamkeit – außer gegen Aspergillus.

Wie bereits zuvor berichtet, ist die Datenlage der Behandlungsstrategien der Candidasepsis uneinheitlich und wegen der schwierigen Diagnostik mit zahlreichen Fragen zur Evidenz behaftet. In einer Konsensus-Konferenz zur Entwicklung von Empfehlungen zur Behandlung und Prävention von schweren Candidainfektionen entschieden sich zum Beispiel von 22 Experten bei der Frage nach der Behandlung einer Candidasepsis eines instabilen Patienten zehn der Experten für Fluconazol allein oder in Kombination mit Amphotericin B (6).

Obwohl einige In-vitro-Studien über einen Antagonismus von Amphotericin B und Fluconazol berichteten (10), konnte dieser in In-vivo-Studien nicht belegt werden (14). Diese Untersuchungen sind jedoch

Tab. 3 Laborkontrollen

Parameter / Datum	Ende April	Intensivstation Tag 2	Ende Tag 3	Mitte Tag 4	Tag 5	Tag 6	Tag 7	Mai	Juni
Leukozyten /pl	13,1	21,7	19,7	14,7	8,7	17,2	15,0	15,1	17,2
Hämoglobin (g/dl)	9,0	8,3	8,0	9,5	10,1	8,8	9,1	8,7	11,3
Erythrozyten /pl	2,99	3,44	4,23	2,82	3,64	3,10	2,70	3,14	3,30
Thrombozyten /nl	118	103	141	167	300	191	116	103	92
Kreatinin (mg/dl)	0,9	0,5	–	0,6	1,5	1,0	1,0	1,1	–
Harnstoff (mg/dl)	57	65	–	51	47	73	33	34	–
Bilirubin (mg/dl)	2,4	2,3	1,5	1,6	1,5	1,5	2,6	5,5	1,6
AP (U/l)	850	573	384	485	945	1080	983	712	984
Gamma-GT (U/l)	148	134	87	85	182	326	416	409	143
GPT (U/l)	19	8	6	6	10	18	32	29	13
GOT (U/l)	11	7	5	6	12	22	29	13	11
CHE (U/l)	1420	800	661	756	1030	1200	1370	1000	–
LDH (U/l)	141	160	143	155	197	250	274	191	187
CK (U/l)	3	2	2	2	3	3	3	2	–
Fibrinogen (g/l)	–	4,32	5,65	6,01	5,71	4,71	4,53	4,29	–

rein experimenteller Natur. In der vorliegenden Kasuistik entschied man sich für eine sequenzielle zeitliche Gabe von Amphotericin B und Fluconazol, um einen etwaigen antagonistischen Effekt möglichst zu minimieren. Dabei kam es zu einem isolierten Anstieg der Cholestaseparameter ohne Beteiligung der Serumtransaminasen. Ein Kausalzusammenhang mit der Anwendung von Fluconazol kann dabei aufgrund der kombinierten antimikrobiellen Therapie nicht beurteilt werden.

Es gibt Hinweise, dass im septischen Schock die endogene Produktion von Kortisol substanziiell und nachhaltig gestört wird und somit dem Organismus eine inadäquate Menge von Kortisol zur Verfügung steht (4). Daher wurde die antimykotische Therapie um 5 mg Hydrokortison erweitert. Denn neben günstigen Effekten auf die Hämodynamik des septischen Schocks im Sinne einer Erhöhung des systemischen Gefäßwiderstands beeinflusst die Substanz gleichzeitig die Interleukin-Synthese und besitzt somit ausgeprägte antiinflammatorische Effekte. Sie ist daher in der Lage, überschießende inflammatorische Reaktionen zu kontrollieren (4). Bei der Gabe von Stressdosen von Hydrokortison handelt es sich um eine antiinflammatorische Therapie, vermutlich ohne immunsuppressive Effekte – also eine Sepsistherapie im Sinne einer Immunmodulation (14).

Unter der im vorliegenden Fall beschriebenen antimykotischen und antibiotischen Kombinationstherapie bei gleichzeitiger Gabe von niedrig dosiertem Kortison kam es zu einem klinischen Behandlungserfolg, der mit den Befunden der bildgebenden mikrobiologischen und laborchemischen Diagnostik als sehr wahrscheinlich objektiviert werden konnte.

Antimycotic and Antibiotic Combination Therapy – High Dose Fluconazole-Therapy in Candida Sepsis

The incidence of systemic fungal infections due to Candida species has been increasing during the last two decades. We report about a 34 year old woman with life-threatening candida sepsis and pneumonia. Status

was deteriorated after treatment with Amphotericin B (50 mg) and Flucytosin (7,5 mg). Therefore, we chose a sequential therapy with Amphotericin B (50 mg) and high dosage of fluconazole in combination with low dose hydrocortisone (5 mg/h). The patient responded very well to the application of high-dose fluconazole. In the present case report we discuss the diagnostic procedure, the clinical course and current therapeutic strategies of high dose therapy with fluconazole.

Key Words

candida pneumonia – candida sepsis – fluconazole – high dose therapy

Literatur

1. Anaissie EJ, Kontoyiannis DP, Huls C et al. *J Infect Dis* 1995; 172: 599–602
2. Böhme A, Ruhnke M, Karthaus M et al. *Dtsch Med Wochenschr* 2001; 126: 1440–1447
3. Bone RC, Balk RA, Cerra FB et al. American College of Chest Physicians/Society of Critical Care Medicine. *Chest* 1992; 101: 1644–1655
4. Briegel J, Jochum M, Gippner-Steppert C, Thiel M. *J Am Soc Nephrol* 2001; 12: S70–S74
5. Duswald KH. In: Kujath P (Hrsg). *Mykosen in der operativen Medizin. Grundlagen der Diagnostik und Therapie*. Stuttgart: Georg Thieme Verlag, 1998: 52–66
6. Edwards Jr JE, Bodey GP, Bowden RA et al. *Clin Infect Dis* 1997; 25: 43–59
7. Fraser VJ, Jones M, Dunkel J et al. *Clin Infect Dis* 1992; 15: 414–421
8. Graninger W, Prestler E, Schneeweiss B et al. *J Infect* 1993; 26: 133–146
9. Jarvis WR, Martone WJ. *J Antimicrob Chemother* 1992; 29: 19–24
10. Lewis RE, Lund BC, Klepser ME et al. *Antimicrob Agents Chemother* 1998; 42: 1382–1386
11. Penk A, Pittrow L. *Mycoses* 1997; 40: 33–42
12. Rex JH, Bennett JE, Sugar AM et al. *N Engl J Med* 1994; 331: 1325–1330
13. Staubach KH. In: Kujath P (Hrsg). *Mykosen in der operativen Medizin. Grundlagen der Diagnostik und Therapie*. Stuttgart: Georg Thieme Verlag, 1998: 67–77
14. Sugar AM, Hitchcock CA, Troke PF, Picard M. *Antimicrob Agents Chemother* 1995; 39: 598–601
15. Wey SB, Mori M, Pfaller MA et al. *Arch Intern Med* 1988; 148: 2642–2645

Anschrift für die Verfasser

OA Dr. Dieter Schilling
 Klinikum der Stadt Ludwigshafen gGmbH
 Medizinische Klinik C
 Bremerstraße 79
 67063 Ludwigshafen am Rhein

03.–04.05.2003

10. Deutscher Krankenhaus-Controller-Tag

Ort: Berlin
Topic: Krankenhauscontrolling als Schnittstelle zwischen Medizin, Pflege und Management
Information: DVKC – Deutscher Verein für Krankenhaus-Controlling e.V., Heinz-Galinski-Str. 1, 13347 Berlin, Tel.: 0 30/54 80 15 81, Fax: 0 30/54 80 15 82, eMail: DVKCeV@aol.com

12.–14.05.2003

Deutscher Ärztekongress Berlin

Ort: Berlin
Information: Kongressgesellschaft für ärztliche Fortbildung, c/o DRK-Kliniken Westend, Spandauer Damm 130, 14050 Berlin, Tel.: 0 30/30 35-47 82 oder -47 83, Fax: 0 30/30 35-47 84, eMail: aerkongress.berlin@snaflu.de

17.05.2003

Fachkongress und Ausstellung medical transit

Ort: Karlsruhe
Topic: Informationstechnologie in der Medizin
Information: Karlsruher Messe- und Kongress GmbH, Projektleiter Michel Gohlke, Festplatz 9, 76137 Karlsruhe, Tel.: 07 21/37 20-51 20, Fax: 37 20-53 59, eMail: michel.gohlke@kmg.de, Internet: <http://www.medical-treatment.de>

23.05.2003

MIC-Club West

Ort: Bochum
Topic: Kontroverses in der MIC (roboterassistierte versus konventionelle; Antireflux-Operation; Gallenblase: DHC-Darstellung notwendig?; Leistenhernie: TEP versus TAPP; MIC – immer die erste Wahl?; Troubleshooting in der MIC
Information: Bernd Bolik, Chirurgische Klinik der Ruhr-Universität Bochum, St.-Josef-Hospital, Gudrunstraße 56, 44791 Bochum, Tel.: 02 34/5 09-22 16 oder 02 34/5 09-59 01, eMail: bernd.bolik@ruhr-uni-bochum.de, Internet: <http://www.ruhr-uni-bochum.de/dhirurgie/>, Anmeldung online: <http://www.i-plan.de/Formulare/MIC-Club>