

A. Hauschild¹
S. Lischner¹
E. Stockfleth²

Imiquimod: Wirkmechanismen und Therapieindikationen

Imiquimod: Mode of Action and Treatment Indications

Zusammenfassung

In der Dermatologie und insbesondere in der Dermatoonkologie werden zahlreiche Immunmodulatoren therapeutisch oder im Nebenwirkungsmanagement eingesetzt. Zu den am häufigsten verwendeten Zytokinen gehören die Interferone und hier vor allem das Interferon- α (INF- α). Interferone besitzen aufgrund ihrer pleiotropen Wirkung, zu der antiproliferative, antivirale aber auch immunmodulierende Effekte gehören, prinzipiell ein breites Indikationsgebiet. Die klassischen, zugelassenen Interferone werden im Allgemeinen subkutan oder intravenös appliziert. Mit dem Wirkstoff Imiquimod ist seit kurzem eine völlig neue Substanzklasse der Immune Response Modifier (IRM) auf dem Markt, die auch in der topischen Therapie verschiedener Dermatosen Verwendung finden kann. Imiquimod stimuliert über „Toll-like-Rezeptoren“ die Induktion, Synthese und Freisetzung von INF- α , Interleukin 1, 6 und 12, sowie TNF- α aus Monozyten bzw. dendritischen Zellen. Dabei wird die zellvermittelte spezifische Immunantwort (TH 1-Antwort) moduliert. Aufgrund der beschriebenen Eigenschaften liegt der klinische Einsatz von Imiquimod bei viral induzierten, aber auch bei neoplastischen Hauterkrankungen nahe. Bis heute am intensivsten untersucht ist die Behandlung von externen Condylomata acuminata mit Imiquimod (Aldara 5% Creme). Bei mehr als der Hälfte der behandelten Patienten kommt es zum vollständigen Abheilen der behandelten Genitalwarzen. Die Domäne des derzeitigen Interesses an Imiquimod liegt sicherlich in der Behandlung von präkanzerösen, semimaligenen und malignen Hauttumoren. Es liegen umfangreiche Erfahrungen in der Behandlung von oberflächlichen Basalzellkarzinomen vor, die eine hohe Effektivität dieser topischen Therapie mit einer Heilungsrate von etwa 70–80% bele-

Abstract

Several immune modulators are used in the treatment and side-effect management in dermatology and particular dermatooncology. Among these cytokines the interferons and especially interferon- α are most important. Interferons comprise a pleiotropic mode of action with antiproliferative, antiviral and immunomodulating effects. Interferons which are predominantly administered via the subcutaneous or intravenous route have therefore a broad spectrum of indications.

Imiquimod belongs to a relatively new group of immune response modifiers (IRM), which can be used as a topical treatment in various dermatological diseases. Imiquimod stimulates the induction, synthesis and release of interferon- α , interleukin 1, 6 and 12 as well as TNF- α from monocytes and dendritic cells. The induction of cytokines is mediated via „toll-like receptors“. The effects lead to a cell-mediated specific immune response (Th 1-response) modulation. According to the action spectrum of Imiquimod it is principally useful in several viral diseases as well as malignant conditions. Imiquimod (Aldara 5% Creme) has been approved by most authorities for the treatment of external genital warts, Condylomata acuminata. In more than half of the treated patients complete responses of genital warts have been notified. The major focus of the therapeutic action spectrum of Imiquimod is seriously the treatment of tumor precursors, semi-malignant and malignant skin tumors. Several studies have been published on the efficacy in superficial and nodular basalcell carcinomas (BCCs), actinic keratoses and Morbus Bowen with complete remission rates between 80 and 90%. This article will provide an overview on the action mechanism and potential indications for Imiquimod in dermatology.

Institutsangaben

¹ Klinik für Dermatologie, Venerologie und Allergologie, Universitätsklinikum Schleswig-Holstein, Campus Kiel

² Klinik für Dermatologie, Venerologie und Allergologie und Asthmapoliklinik, Universitäts-Klinikum Charité, Berlin

Korrespondenzadresse

Priv.-Doz. Dr. med. A. Hauschild · Klinik für Dermatologie, Venerologie und Allergologie des Universitätsklinikums Schleswig-Holstein – Campus Kiel · Schittenhelmstraße 7 · 24105 Kiel · E-mail: ahauschild@dermatology.uni-kiel.de

Bibliografie

Akt Dermatol 2003; 29: 335–340 © Georg Thieme Verlag Stuttgart · New York · ISSN 0340-2541

gen. Darüber hinaus wurde Imiquimod zur Therapie aktinischer Keratosen und des Morbus Bowen mit Erfolg eingesetzt. Der Artikel soll eine aktuelle Übersicht des Wirkmechanismus und der bisher untersuchten Hauterkrankungen, die mit Imiquimod behandelt wurden, darstellen.

Einleitung

Das humane Immunsystem unterteilt man prinzipiell in angeborene unspezifische und erworbene spezifische Abwehr. Zur primären Bekämpfung von eindringenden pathogenen Keimen wird zunächst die unspezifische Immunantwort aktiviert. Die Antigenerkennung erfolgt im ersten Schritt über die so genannten Toll-like-Rezeptoren auf mononukleären und ortsständigen dendritischen Zellen sowie über Induktion einer Kaskade von Transmittern oder Zytokinen, die zur Zerstörung der erkrankten Zellen führt. Einer der zentralen Schritte bei der unspezifischen Immunreaktion gegen Viren ist die Induktion von Interferon- α (IFN- α), das antivirale, antiproliferative und antiangiogenetische Eigenschaften besitzt. Die erworbene Immunabwehr wird besonders dann aktiv, wenn die angeborenen Abwehrmechanismen nicht ausreichen. Sie spielt sich sowohl auf zellulärer (Th1-Typ) als auch auf humoraler Ebene (Th 2-Typ) ab und ist spezifisch für das jeweilige Antigen [1]. Die zellvermittelte Immunabwehr beruht auf einer direkten Interaktion zwischen T-Lymphozyten und antigenpräsentierenden Zellen (z. B. Langerhanszellen in der Haut), die in den regionalen Lymphknoten stattfindet.

Imiquimod stimuliert das Immunsystem über die Induktion, Synthese und Freisetzung von Zytokinen. Dabei handelt es sich vor allem um IFN- α , IL-1, IL-6, IL-12 und TNF- α aus Monozyten bzw. dendritischen Zellen [2, 3]. Die Kinetik der Zytokinproduktion aus humanen peripheren Blutmonozyten nach Imiquimod-Exposition [4] wird in Abb. 1 dargestellt.

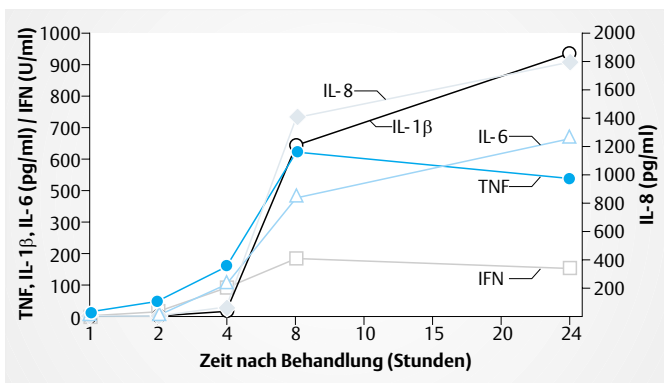


Abb. 1 Kinetik der Zytokinfreisetzung nach Imiquimod-Applikation.

Neuere Untersuchungen haben gezeigt, dass die Zytokininduktion durch Imiquimod über eine Bindung an den Toll-like-Rezeptor 7 (TLR7) an der Oberfläche der Immunzellen abläuft, der über das Adapterprotein MyD88 den Transkriptionsfaktor NF- κ B aktiviert. Dieser induziert in der zellulären DNA die Synthese

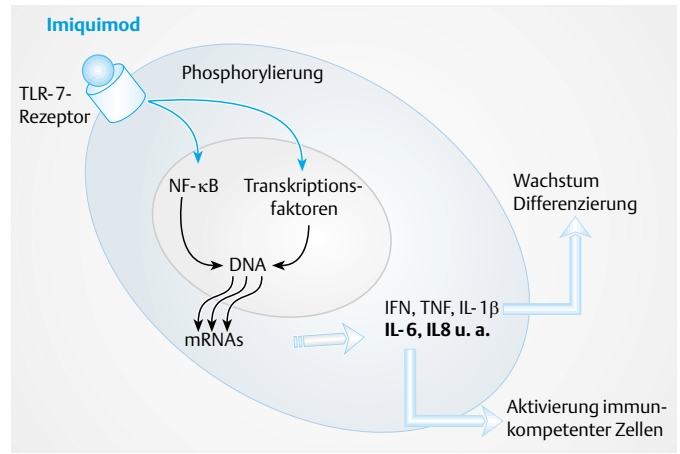


Abb. 2 Imiquimod-Wirkmechanismus.

von mRNA, die für die genannten Zytokine kodiert [5]. Abb. 2 stellt den Wirkmechanismus von Imiquimod grafisch dar.

Weiterhin stimuliert Imiquimod auch die Aktivität natürlicher Killerzellen, induziert in Makrophagen die Sekretion von Zytokinen bzw. Stickstoffmonoxid (NO) und bewirkt die Proliferation und Differenzierung von B-Lymphozyten [2]. Zellen, die auf Imiquimod reagieren, setzen Chemokine wie IL-8, MIP-1 α und -1 β (Macrophage Inflammatory Protein) und das so genannte Macrophage Chemotactic Protein-1 frei. Findet dies in der Haut statt, so induzieren die genannten Chemokine die Wanderung geeigneter Immunzellen zum Ort der Läsion [6].

Die vorrangigen antigenpräsentierenden Zellen in der Haut sind die Langerhanszellen. Sie werden durch Imiquimod aktiviert und zur Wanderung zu den Lymphknoten im Bereich des erkrankten Hautareals angeregt. Auf diese Weise können den T-Zellen in verstärktem Maße Antigene präsentiert werden [7].

Therapieindikationen

Condylomata acuminata

Imiquimod wurde 1997 von der FDA und 1998 in Europa zur topischen Behandlung externer genitaler und perianaler Condylomata acuminata zugelassen und ist als Aldara® 5% Creme im Handel. Die Creme wird üblicherweise abends dünn auf das erkrankte Hautareal aufgetragen und nach 6 bis 10 Stunden wieder abgewaschen. Condylomata acuminata stellen die häufigste klinische Manifestation einer Infektion mit humanen Papillomaviren (HPV) der Typen 6 und 11 dar, die im Allgemeinen sexuell übertragen werden. Die bis zur Einführung von Imiquimod zur Verfügung stehenden Therapieoptionen beschränkten sich im Allgemeinen auf die Beseitigung der sichtbaren Läsionen z. B. durch elektrokaustische oder laserchirurgische Abtragungen sowie die Lokalthherapie mit zytostatisch wirksamen Externa wie Podophyllin oder Podophylotoxin. Die zugrunde liegende Virusinfektion wurde nur durch die systemische INF- α -Therapie kausal behandelt. Die beschriebenen Therapiemaßnahmen sind zu meist langwierig, schmerzhaft und relativ aufwändig, zudem weisen sie außerdem zum Teil hohe Rezidivraten auf. Dagegen

stellt die Stimulation des Immunsystems mit Imiquimod eine weniger komplexe Alternative zur Behandlung viraler Infektionen im Genitalbereich dar. Sie wird bereits von einigen internationalen Institutionen und Arbeitsgruppen als First-line-Therapie für die Behandlung externer genitaler Warzen empfohlen [8,9].

In einer US-amerikanischen doppelblinden, randomisierten, plazebokontrollierten Studie über 16 Wochen konnte bei 50% der Patienten, die dreimal wöchentlich mit Imiquimod-5%-Creme behandelt wurden, eine vollständige Abheilung der Condylomata acuminata beobachtet werden [10]. Dabei war die Heilungsrate bei Frauen (72%, ITT-Analyse) deutlich höher als bei Männern (33%, ITT-Analyse). Die geschlechtsspezifischen Unterschiede liegen vermutlich in der unterschiedlichen Lokalisation der Warzen begründet. Die Keratinisierung ist naturgemäß an der Vulva deutlich niedriger als am Penis, was bei Frauen eine größere Wirksamkeit von Imiquimod-5%-Creme erwarten lässt. Bei erfolgreicher Therapie lag die Zeitspanne bis zur vollständigen Abheilung im Median bei 8 Wochen bei Frauen bzw. 12 Wochen bei Männern. Obwohl bei ca. zwei Drittel der Patienten am Applikationsort Erytheme auftraten, deren Schweregrad als mild bis mittelschwer eingestuft wurde, wurde die Behandlung insgesamt gut toleriert. Es wurden keine systemischen Nebenwirkungen beobachtet. Im Verlauf eines dreimonatigen Follow-ups erlitten 13% der Patienten ein Rezidiv.

Die Wirksamkeit von Imiquimod war in einer Studie an nicht-zirkumzidierten Männern, die in Frankreich und Deutschland durchgeführt wurde, deutlich besser. Hier lag die Heilungsrate nach dreimal wöchentlicher Behandlung über maximal 16 Wochen bei 62% [11]. An einer weltweiten, offenen Phase-III-Studie nahmen 943 Patienten aus 114 Zentren teil. Dabei wurde eine Abheilungsrate von 53,3% nach durchschnittlich 8,8 Wochen Behandlungsdauer beobachtet [12].

Ein häufig auftretendes Problem ist die Behandlung der Condylomata acuminata bei immungeschwächten Patienten. In einer randomisierten plazebokontrollierten Studie wurde nachgewiesen, dass Imiquimod-5%-Creme für die Behandlung externer genitaler Warzen bei HIV-positiven Patienten als sichere und gut verträgliche Therapieoption bezeichnet werden kann [13]. Nur ein Patient brach die Studie wegen zu starker lokaler Hautreizungen ab, bei keinem führte die Applikation von Imiquimod zu einer Progression der HIV-Erkrankung.

In einem wissenschaftlichen Kommentar über eine systematische quantitative Auswertung der publizierten Studien (Metaanalyse) zu Imiquimod bei Genitalwarzen [14] kommt Corona [15] zu dem Schluss, dass die bisher publizierten Studien eher heterogen sind und damit die positiven Ergebnisse der Metaanalyse von Moore et al. zu Imiquimod vorsichtig interpretiert werden sollten. Zusammenfassend wird festgestellt, dass die 5%ige Imiquimod-Creme als eine gute Therapieoption für Patienten aufgefasst werden darf, die gewillt und im Stande sind, sich selbst zu Hause im Bereich von Genitalwarzen zu behandeln und eine sorgfältige Langzeittherapie durchzuführen.

Andere viral bedingte Hauterkrankungen

In einer offenen Studie wurden 50 Patienten mit **Verrucae vulgares** einmal täglich an 3 bis 5 Tagen pro Woche über maximal 16 Wochen mit Imiquimod-5%-Creme behandelt [11]. Nach einer mittleren Behandlungsdauer von 9 Wochen wurde bei 28 Patienten (56%) eine mehr als 50%ige Reduktion der Warzengröße oder ein vollständiges Abheilen beobachtet. Im Verlauf eines durchschnittlichen Nachbeobachtungszeitraums von 32 Wochen trat bei keinem der Patienten im behandelten Hautareal ein Rezidiv auf. 32% der Patienten in dieser Studie waren immunsupprimiert. Weitere Berichte in der Literatur belegen die Wirksamkeit von Imiquimod in dieser Indikation [16,17].

Die unspezifische antivirale Aktivität von Imiquimod macht den Wirkstoff möglicherweise auch für die Behandlung viraler Hauterkrankungen interessant, die nicht HPV-assoziiert sind. So konnten **Mollusca contagiosa**, die durch einen großen Virus mit doppelsträngiger DNA aus der Familie der Poxviridae verursacht werden, erfolgreich mit Imiquimod behandelt werden. In einer Pilotstudie wurden 15 Kinder im Alter von 4 bis 11 Jahren über 16 Wochen dreimal wöchentlich mit Imiquimod-5%-Creme behandelt. Bei 9 Kindern (69%) kam es zu einer kompletten bzw. weitgehenden Abheilung der Viruswarzen [18]. Im Rahmen einer anderen Studie erfuhren innerhalb von maximal 16 Wochen Behandlung mit dreimal wöchentlicher Applikation 6 von 13 Kindern, 14 von 19 immunkompetenten Erwachsenen sowie alle 4 Patienten mit HIV-1-Erkrankung eine vollständige Abheilung [19].

Basalzellkarzinom

Bei der Entstehung der Basalzellkarzinome (BCC) spielen UV-bedingte Gendefekte eine zentrale Rolle. Da die immunologischen Vorgänge in spontan regredierenden BCCs auf eine Immunantwort vom Th1-Typ hindeuten [20], lag es nahe, Imiquimod bei diesem Hauttumor einzusetzen. Eine plazebokontrollierte Pilotstudie mit 35 Basaliom-Patienten zeigte erste gute Ergebnisse [21]. Bei allen 15 Patienten (100%), die zweimal täglich, einmal täglich oder dreimal wöchentlich mit Imiquimod behandelt worden waren, wurde histologisch eine vollständige Abheilung der BCC-Läsionen belegt. Geringere Applikationshäufigkeiten hatten auch eine niedrigere Abheilungsrate zur Folge.

In zwei weiteren Phase-II-Studien, einer offenen aus Australien [22] sowie einer plazebokontrollierten Studie aus den USA [23] über 6 bzw. 12 Wochen Therapiedauer, zeigten sich ebenfalls gute Behandlungserfolge bei superfiziellen Basalzellkarzinomen. Die Heilungsraten lagen zwischen 51,7% bei dreimal wöchentlicher [23] und 100% bei zweimal täglicher Anwendung [22,23]; die entsprechende Heilungsrate unter Plazebothherapie lag bei 19% (6/32 Patienten). Aus der US-amerikanischen Studie schieden insgesamt 13 der 128 Patienten wegen lokaler Hautreaktionen aus. Nur die Dosierungen von einmal täglich oder weniger wurden als zufriedenstellend im Bezug auf die Praktikabilität bewertet.

Zur Wirksamkeit von Imiquimod-5%-Creme bei nodulärem BCC ergaben multizentrische Untersuchungen über sechs bzw. 12 Wochen eine maximale histologische Heilungsrate von 71% bei einmal täglicher Anwendung respektive 76% bei einmal täglicher und 70% bei fünfmal wöchentlicher Anwendung. Bei der Studie

über 12 Wochen waren die Heilungsraten in allen Gruppen signifikant höher als in einer Kontrollgruppe, die mit Placebo behandelt worden war (13 %, 3 von 24 Patienten) [20]. Es zeigt sich anhand dieser Ergebnisse, dass die Remissionsraten bei Patienten mit nodulärem BCC nicht ganz so hoch ist wie bei superfiziellen BCC.

Erste Ergebnisse zum Einfluss einer Okklusion auf die Wirksamkeit von Imiquimod bei superfiziellen bzw. nodulären BCC lieferten zwei offene Studien über sechs Wochen in jeweils zwei verschiedenen Dosierungen (zweimal und dreimal wöchentlich) bei 93 bzw. 90 Patienten [25]. Dabei stellte sich ein positiver Einfluss der Okklusion vor allem bei superfiziellen BCCs heraus, bei nodulären BCCs waren die Ergebnisse weniger eindeutig. Beim oberflächlichen Basaliom betrug die maximale Heilungsrate 87 % bei dreimal wöchentlicher Behandlung mit Okklusion, ohne Okklusion nur 76 %. Im Fall des nodulären BCC lagen die Heilungsraten zwischen 50 und 67 %.

Im Vergleich zur Exzision mit histologischen Schnitttrandkontrollen oder der mikrographisch kontrollierten Chirurgie weist die Behandlung mit Imiquimod den Nachteil auf, dass keine vollständige Entfernung des Tumors garantiert werden kann. Dies ist sicherlich für die Behandlung von Basaliomen in Problemlokalisationen des Gesichtes (z.B. Augenlidregion) von Bedeutung, aber weniger für klassische Rumpfhautbasaliome. Der Goldstandard zur Behandlung von Basaliomen in Problemlokalisationen ist derzeit unzweifelhaft die operative Therapie mit entsprechenden histologischen Untersuchungen, gerade aber bei multiplen Rumpfhautbasaliomen kann aber durchaus eine topische Therapie mit Imiquimod – derzeit noch als off-label-use – in Betracht gezogen werden. Eine gute Compliance des Patienten bei Eigenbehandlung von Rumpfhautbasaliomen muss allerdings vorausgesetzt werden, da es sich um eine mindestens 6-wöchige Therapie handelt und die möglichen Nebenwirkungen in Form von lokalen inflammatorischen Reaktionen, die letztendlich zum gewünschten Therapieerfolg führen, toleriert werden müssen. Nach sorgfältiger Aufklärung der Patienten über die Vorgehensweise, die Risiken und die zu erwartenden Nebenwirkungen gibt es aber unserer Einschätzung nach trotzdem zahlreiche Patienten, die die topische Imiquimod-Behandlung einer operativen Therapie vorziehen.

Aktinische Keratosen und Morbus Bowen

(alternativ: In-situ-Plattenepithelkarzinome)

Aktinische Keratosen (AK) entstehen auf chronisch lichtexponierter Haut und werden wegen ihres potenziellen Übergangs zum Plattenepithelkarzinom bisher als Präkanzerose, von einigen Histopathologen bereits als „Plattenepithelkarzinom in situ“ betrachtet. Die erfolgreiche Behandlung von AK mit intraläsional appliziertem Interferon, das eine Immunreaktion am Tumorort auslöst, machte deutlich, warum ein Einsatz von Imiquimod als so genanntem Immune Response Modifier (IRM) bei solchen Erkrankungen naheliegend erschien. Um die Wirksamkeit zu belegen, wurden im Rahmen einer US-amerikanischen Pilotstudie 22 AK-Patienten initial dreimal wöchentlich mit Imiquimod-5%-Creme behandelt [26]. Die Dosis wurde in Abhängigkeit von Häufigkeit und Schwere der auftretenden lokalen Hautreaktionen (Erythem, Juckreiz, Schorfbildung) zum Teil bis auf einmal tägliche Applikation reduziert. 5 Patienten brachen die Studie

ab. Wenn auch bei keinem der behandelten Patienten eine 100%ige Abheilung beobachtet wurde, so zeigte sich doch eine deutliche Reduktion der AK-Läsionen.

Nach ersten erfolgreichen Einzelfallbehandlungen [27] wurden im Rahmen einer randomisierten, doppelblinden, placebokontrollierten Studie 25 Patienten mit histologisch gesicherter AK mit Imiquimod-5%-Creme in zum Teil abnehmenden Dosierungen zwischen dreimal wöchentlich und einmal wöchentlich behandelt. Insgesamt wurde die Behandlung gut toleriert: Alle Patienten führten die Therapie über die Dauer von maximal 12 Wochen fort. Bei 84 % der Imiquimod-behandelten Patienten (21 von 25), jedoch bei keinem der 11 Placebo-Patienten konnte ein vollständiges Abheilen der AK-Läsionen erreicht werden. Die Rezidivrate nach 12 Monaten lag bei ca. 10 % [28].

Im Rahmen einer offenen Phase-II-Studie über 16 Wochen wurden 16 Patienten mit Morbus-Bowen-Läsionen, vor allem an den Beinen lokalisiert, einer Therapie mit Imiquimod-5%-Creme unterzogen, sechs Wochen nach Therapieende wurde der Therapieerfolg mithilfe einer Biopsie überprüft. Von 15 biopsierten Patienten (93 %) waren nach der Therapie mit Imiquimod 14 frei von Tumorzellen. Diese Heilungsrate entspricht der herkömmlicher Behandlungsansätze. Bei keinem der 13 Patienten wurde ein Rezidiv während der 6-monatigen Nachbeobachtungsphase beobachtet [29].

Zahlreiche klinische Studien legen nahe, dass die zumeist multipel auftretenden aktinischen Keratosen wirkungsvoll mit Imiquimod behandelt werden können. Mit den Patienten ist das Pro und Contra im Vergleich zu anderen Therapieverfahren wie der Kryotherapie, photodynamischen Therapie oder auch der einfachen Currettage-Behandlung zu diskutieren.

Weitere mögliche Indikationen

Die bisher untersuchten Dermatosen sind zur besseren Übersicht in tabellarischer Form (Tab. 1) dargestellt. Beispielhaft seien zwei verschiedene interessante Indikationsgebiete genannt.

Im Rahmen einer Einzelfallbeobachtung wurde bei einem älteren Patienten, der eine Operation ablehnte, eine Imiquimodtherapie einer **Lentigo maligna** (Melanoma in situ) auf der Kopfhaut beschrieben. Dabei wurde nach 7-monatiger Therapie mit Imiquimod-5%-Creme eine vollständige, auch histologisch belegte Tumorremission erreicht. Während eines neunmonatigen Follow-ups trat kein Rezidiv auf [30]. Inzwischen liegen auch Berichte über Therapieerfolge mit Imiquimod bei der Behandlung oberflächlicher kutaner Melanometastasen vor [31].

Ein anderes interessantes Ergebnis lieferte der Versuch, die Rezidivrate bei **Keloiden** durch eine unterstützende Imiquimodtherapie zu senken. Nach chirurgischer Exzision beobachtet man Rezidivraten von bis zu 50 %. Im Rahmen einer Pilot-Studie mit 12 Patienten wurde das Wiederauftreten der Keloide bei postoperativer Behandlung mit Imiquimod-5%-Creme, über 8 Wochen täglich appliziert, untersucht. Bei den 10 Patienten, die die Studie inklusive der 6-monatigen Follow-up-Phase beendeten, traten keine Rezidive auf. Als lokale Hautreaktionen am Applika-

Tab. 1 Übersicht zu untersuchten möglichen Therapieindikationen mit Imiquimod

Indikation	Autor(en)	Literatur-Nr.
Hauttumoren		
Lentigo maligna	Ahmed et al.	30
kutane Melanometastasen	Bong et al.	31
oberflächliches Basalzellkarzinom	Marks et al.	22
Basalzell-Nävus-Syndrom	Stockfleth et al.	33
knotiges Basalzellkarzinom	Shumack et al.	24
Plattenepithelkarzinom	Orengo et al.	40
aktinische Keratosen	Persaud et al.	26
aktinische Cheilitis	Smith et al.	38
Erythroplasie Queyrat	Kaspari et al.	43
Morbus Bowen	Mackenzie-Wood et al.	29
Xeroderma pigmentosum	Weisberg et al.	44
extramammärer Morbus Paget	Zampogna et al.	39
vaginale intraepitheliale Neoplasie	van Seters et al.	50
kutanes T-Zell-Lymphom	Suchin et al.	41
infantile Hämangiome	Martinez et al.	45
virale Hauterkrankungen		
Condylomata acuminata	von Krogh et al.	9
Verrucae vulgares	Weisshaar et al.	17
Bowenoide Papulose	Redondo et al.	37
Lippenpapillomatose	Rinne et al.	49
Verrucae planae	Khan Durani et al.	36
Mollusca contagiosa	Hengge et al.	11
Herpes simplex-Infektion	Danielsen et al.	35
Herpes genitalis	Slade et al.	46
sonstige Erkrankungen		
chronisch diskoider Lupus erythematoses	Gerdsen et al.	34
Alopecia totalis/universalis	Dövidio et al.	42
Narbenkeloide	Berman et al.	32
Porokeratosis Mibelli	Agarwal et al.	47
kutane Leishmaniose	Arevalo et al.	48

tionsort wurden bei 2 Patienten ekzematöse Erytheme, die sich nach Dosisreduktion spontan zurückbildeten, bei 2 Patienten und eine Hyperpigmentierung bei sechs Patienten beobachtet [32].

Literatur

¹ Wagner TL, Ahonen CL, Couture AM, Gibson SJ, Miller RL, Smith RM, Reiter MJ, Vasilakos JP, Tomai MA. Modulation of TH1 and TH2 cytokine production with the immune response modifiers, R-848 and imiquimod. *Cell Immunol* 1999; 191: 10–19

² Miller RI, Gerster JF, Owens ML, Slade HB, Tomai MA. Imiquimod applied topically: a novel immune response modifier and new class of drug. *Int J Immunopharmacol* 1999; 21: 1–14

³ Miller R, Birmachu W, Gerster J. Imiquimod: cytokine induction and antiviral activity. *Int Antiviral News* 1995; 3: 111–113

⁴ Testermann TL, Gerster JF, Imbertson LM, Reiter MJ, Miller RL, Gibson SJ, Wagner TL, Tomai MA. Cytokine induction by the immunomodulators imiquimod and S-27609. *J Leukoc Biol* 1995; 58: 365–372

⁵ Hemmi H, Kaisho T, Takeuchi O, Sato S, Sanjo H, Hoshino K, Horiuchi T, Tomizawa H, Takeda K, Akira S. Small anti-viral compounds activate immune cells via the TLR7 MyD88-dependent signaling pathway. *Nat Immunol* 2002; 3: 196–200

⁶ Marini M. Imiquimod 5% cream: a topical immune response modifier. *Int J Dermatol* 2002; 41 (Suppl 1): 1–2

⁷ Suzuki H, Wang B, Shivji GM, Toto P, Amerio P, Tomai MA, Miller RL, Sauder DN. Imiquimod, a topical immune response modifier, induces migration of Langerhans cells. *J Invest Dermatol* 2000; 114: 135–141

⁸ Centers for Disease Control and Prevention. 1998 Guidelines for treatment of sexually transmitted diseases. *MMWR* 1997; 47 RR1

⁹ von Krogh G, Lacey CJ, Gross G, Barrasso R, Schneider A. European course on HPV associated pathology: guidelines for primary care physicians for the diagnosis and management of anogenital warts. *Sex Transm Infect* 2000; 76: 162–168

¹⁰ Edwards L, Ferenczy A, Eron L, Baker D, Owens ML, Fox TL, Hougham AJ, Schmitt KA. Self-administered topical 5% imiquimod cream for external anogenital warts. *Arch Dermatol* 1998; 134: 25–30

¹¹ Hengge UR, Esser S, Schultewolter T, Behrend C, Meyer T, Stockfleth E, Goos M. Self-administered topical 5% imiquimod for the treatment of common warts and molluscum contagiosum. *Br J Dermatol* 2000; 143: 1026–1031

¹² Garland S, Sellors J, Wikstrom A, Petersen CS, Aranda C, Aractingi S, Maw RD. Imiquimod 5% cream is a safe and effective self-applied treatment for anogenital warts; results of an open-label, multicenter phase III trial. *Int J STD AIDS* 2001; 12: 722–729

¹³ Gilson RJC, Shupack JL, Firedman-Kien AE, Conant MA, Weber JN, Nayagam AT, Swann RV, Pietig DC, Smith MH, Owens ML. A randomised, controlled, safety study using imiquimod for the topical treatment of anogenital warts in HIV-infected patients. *AIS* 1999; 13: 2397–2404

¹⁴ Moore RA, Edwards JE, Hopwood J, Hicks D. Commentary on: Imiquimod for the treatment of genital warts: a quantitative systematic review. *BMC Infect Dis* 2001; 1: 1–3

¹⁵ Corona R. Systematic review of imiquimod for the treatment of genital warts: all that glitters is not gold. *Arch Dermatol* 2002; 138: 1599–1601

¹⁶ Cutler K, Kagen MH, Don PC, McAleer P, Weinberg JM. Treatment of facial verrucae with topical imiquimod cream in a patient with human immunodeficiency syndrome. *Acta Derm Venereol* 2000; 80: 134–135

¹⁷ Weisshaar E, Gollnick H. Potentiating effect of imiquimod in the treatment of verrucae vulgares in immunocompromised patients. *Acta Derm Venereol* 2000; 80: 306–307

¹⁸ Feller G, Bayerl C, Goerdt S. Eine Pilotstudie zur Wirksamkeit von Imiquimod in der Behandlung von Mollusca contagiosa bei Kindern. *Akt Dermatol* 2002; 28: 90–95

¹⁹ Liota E, Smith K, Buckley R, Menon P, Skelton H. Imiquimod therapy for molluscum contagiosum. *J Cutan Med Surg* 2000; 4: 76–82

²⁰ Wong DA, Bishop GA, Lowes MA, Cooke B, Barnetson RS, Halliday GM. Cytokine profiles in spontaneously regressing basal cell carcinomas. *Br J Dermatol* 2000; 143: 91–98

²¹ Beutner KR, Geisse JK, Helman D, Fox TL, Ginkel A, Owens ML. Therapeutic response of basal cell carcinoma to the immune response modifier imiquimod 5% cream. *J Am Acad Dermatol* 1999; 41: 1002–1007

²² Marks R, Gebauer K, Shumack S, Amies M, Bryden J, Fox TL, Owens ML. Imiquimod 5% cream in the treatment of superficial basal cell carcinoma: results of a multicenter 6-week dose-response trial. *J Am Acad Dermatol* 2001; 44: 807–813

²³ Geisse J, Rich P, Pandya A, Gross K, Andres K, Ginkel A, Owens M. Imiquimod 5% cream for the treatment of superficial basal cell carcinoma: a double-blind, randomised, vehicle-controlled study. *J Am Acad Dermatol* 2002; 47: 390–398

²⁴ Shumack S, Robinson J, Kossard S, Golitz L, Greenway H, Schroeter A, Andres K, Amies M, Owens M. Efficacy of topical 5% imiquimod cream for the treatment of nodular basal cell carcinoma: comparison of dosing regimens. *Arch Dermatol* 2002; 138: 1165–1171

²⁵ Sterry W, Ruzicka T, Herrera E, Takwale A, Bichel J, Andres K, Ding L. Imiquimod 5% cream for the treatment of superficial and nodular basal cell carcinomas: randomised studies comparing low-frequency dosing with and without occlusion. *Br J Dermatol* 2002; 147: 1227–1236

²⁶ Persaud AN, Shamuelova E, Sherer D, Lou W, Singer G, Cervera C, Lamba S, Leibold MG. Clinical effect of imiquimod 5% cream in the treatment of actinic keratosis. *J Am Acad Dermatol* 2002; 47: 553–556

²⁷ Stockfleth E, Meyer T, Benninghoff B, Christophers E. Successful treatment of actinic keratoses with imiquimod cream 5%: a report of 6 cases. *Br J Dermatol* 2001; 144: 1050–1053

- ²⁸ Stockfleth E, Meyer T, Benninghoff B, Salasche S, Papadopoulos L, Ulrich C, Christophers E. A randomized, double-blind, vehicle-controlled study to assess imiquimod 5% cream for the treatment of multiple actinic keratosis. *Arch Derm* 2002; 138: 1498–1502
- ²⁹ Mackenzie-Wood A, Kossard S, de Launey J, Wilkinson B, Owens ML. Imiquimod 5% cream in the treatment of Bowens disease. *J Am Acad Dermatol* 2001; 44: 462–470
- ³⁰ Ahmed I, Berth-Jones J. Imiquimod: a novel treatment for lentigo maligna. *Br J Dermatol* 2000; 143: 843–845
- ³¹ Bong AB, Bonnekoh B, Franke I, Schon MP, Ulrich J, Gollnick H. Imiquimod, a topical immune response modifier, in the treatment of cutan metastases of malignant melanoma. *Dermatology* 2002; 205: 135–138
- ³² Berman B, Kaufman J. The effect of postoperative imiquimod 5% cream on the recurrence rate of excised keloids. *J Am Acad Dermatol* 2002; 47 (Suppl 4): 209–211
- ³³ Stockfleth E, Ulrich C, Hauschild A, Lischner S, Meyer T, Christophers E. Successful treatment of basal cell carcinoma syndrome with topical 5% imiquimod. *Eur J Dermatol* 2002; 12: 569–572
- ³⁴ Gerdson R, Wenzel J, Uerlich M, Bieber T, Petrow A. Successful treatment of chronic discoid lupus erythematosus of the scalp with imiquimod. *Dermatology* 2002; 205: 416–418
- ³⁵ Danielsen AG, Petersen CS, Iversen J. Chronic erosive herpes simplex virus infection of the penis in a human immunodeficiency virus-positive man, treated with imiquimod and famciclovir. *Br J Dermatol* 2002; 147: 1034–1036
- ³⁶ Khan Durani B, Jappe U. Successful treatment of facial plane warts with imiquimod. *Br J Dermatol* 2002; 147: 1018
- ³⁷ Redondo P, Lloret P. Topical imiquimod for bowenoid papulosis in an HIV-positive woman. *Acta Derm Venereol* 2002; 82: 212–213
- ³⁸ Smith KJ, Germani M, Yeager J, Skelton H. Topical 5% imiquimod for the therapy of actinic cheilitis. *J Am Acad Dermatol* 2002; 47: 497–501
- ³⁹ Zampogna JC, Flowers FP, Roth WI, Hassenstein AM. Treatment of primary limited cutaneous extramammary Paget's disease with topical imiquimod monotherapy: two case reports. *J Am Acad Dermatol* 2002; 47 (Suppl 4): S229–S235
- ⁴⁰ Orengo I, Rosen T, Guill CK. Treatment of squamous cell carcinoma in situ of the penis with 5% imiquimod cream: a case report. *J Am Acad Dermatol* 2002; 47 (Suppl 4): S225–S228
- ⁴¹ Suchin KR, Junkins-Hokins JM, Rook AH. Treatment of stage 1A cutaneous T-cell lymphoma with topical application of the immune response modifier imiquimod. *Arch Dermatol* 2002; 138: 1137–1139
- ⁴² Dòvidio R, Claudatus J, di Prima T. Ineffectiveness of imiquimod therapy for alopecia totalis/universalis. *J Eur Acad Dermatol Venereol* 2002; 16: 416–417
- ⁴³ Kaspari M, Gutzmer R, Kiehler P, Dumke P, Kapp A, Brodersen JP. Imiquimod 5% cream in the treatment of human papillomavirus-16-positive erythroplasia of Queyrat. *Dermatology* 2002; 205: 67–69
- ⁴⁴ Weisberg NK, Varghese M. Therapeutic response of a brother and sister with xeroderma pigmentosum to imiquimod 5% cream. *Dermatol Surg* 2002; 28: 518–523
- ⁴⁵ Martinez MI, Sanchez-Carpintero I, North PE, Mihm MC, Jr. Infantile hemangioma: clinical resolution with 5% imiquimod cream. *Arch Dermatol* 2002; 138: 881–884
- ⁴⁶ Slade HB, Schacker Conant M, Thoming C. Imiquimod and genital herpes. *Arch Dermatol* 2002; 138: 534–535
- ⁴⁷ Agarwal S, Berth-Jones J. Porokeratosis of Mibelli: successful treatment with 5% imiquimod cream. *Br J Dermatol* 2002; 246: 338–339
- ⁴⁸ Arevalo I, Ward B, Miller R, Meng TC, Najjar E, Alvarez E, Matlashewski G, Llanos-Cuentas A. Successful treatment of drug-resistant cutaneous leishmaniasis in humans by use of imiquimod, an immunomodulator. *Clin Infect Dis* 2001; 33: 1847–1851
- ⁴⁹ Rinne D, Linhart C, Schofer H. Lip papillomatosis in immunodeficiency: therapy with imiquimod. *Br J Dermatol* 2000; 142: 196–197
- ⁵⁰ van Seters M, Fons G, van Beurden M. Imiquimod in the treatment of multifocal vulvar intraepithelial neoplasia 2/3: results of a pilot study. *J Reprod Med* 2002; 47: 701–705