Fluoreszenzdiagnostik mit δ-Aminolävulinsäure-induzierten Porphyrinen (FDAP) in der Dermatologie

D. Mortazawi
P. Lehmann

Fluorescence Diagnosis with ALA-induced Porphyrins (FDAP) in Dermatology

Zusammenfassung

In jüngster Zeit hat sich zunehmend die Fluoreszenzdiagnostik in verschiedenen Fachbereichen der Medizin etabliert. In der Dermatologie wird vornehmlich 5-Aminolävulinsäure (ALA) bzw. 5-Aminolävulinsäure-Methylester (MAOP) topisch eingesetzt. Nach Penetration in die Tumorzelle und Umbauprozessen im Rahmen der natürlichen Häm-Biosynthese reichert sich der eigentliche Photosensibilisator Protoporphyrin IX (PPIX) selektiv in den neoplastischen Zellen an und wird durch Licht einer geeigneten Wellenlänge zum Fluoreszieren gebracht. Neben Erklärungen zu grundlegenden Mechanismen soll der Artikel die Einsatzgebiete der Fluoreszenzdiagnostik mit δ-Aminolävulinsäure-induzierten Porphyrinen (FDAP) vorstellen und einen Blick in die Zukunft geben.

Abstract

Fluorescence diagnosis is gaining increasing interest in different departments of medicine. In dermatology 5-aminolevulinic acid (ALA) respectively 5-aminolevulinic acid methylester (MAOP) is topical constituted in the majority of cases. After penetration into the tumor cell Protoporphyrin IX (PPIX) is formed according to the physiological haem biosynthesis. PPIX accumulates selectively in the neoplastic cells and emits light in form of fluorescence when exposed to light of appropriate wavelength and energy. The article intends to explain the fundamental mechanisms and the indications of the fluorescence diagnosis with ALA-induced porphyrins (FDAP) and additionally gives a foresight.

Einführung

Insbesondere die Zunahme epithelialer non-melanoma Hautkrebse wie das Basalzellkarzinom und das Plattenepithelkarzinom, aber auch die kutanen In-situ-Karzinome wie aktinische Keratosen und der Morbus Bowen, deren Häufigkeit sich in den letzten Jahrzehnten alle sieben bis zehn Jahre verdoppelt hat, hat die Suche nach innovativen Methoden zur Optimierung der Diagnostik und Therapie dieser Tumoren forciert. Dabei haben sich die FDAP zur In-vivo-Diagnostik oberflächiger Tumoren und die Photodynamische Therapie (PDT) parallel zueinander entwickelt. Die Anfänge dieser Methodik liegen etwa hundert Jahre zurück. Zu Beginn des 20. Jahrhunderts prägte der Direktor des pharmakologischen Institutes der Universität München H. von Tappeiner aufgrund von Beobachtungen seines Doktoranden O. Raab den Begriff „photodynamische Reaktion“ [1]. Die ersten Beobachtungen einer Rotfluoreszenz durch Hämatoporphyrin in einem Rattensarkom wurden 1924 durch den französischen Arzt A. Policard publiziert [2]. 1942 detektierten H. Auler und G. Banzer die Rotfluoreszenz menschlicher und tierischer Tumoren nach Hämatoporphyrininjektion [3]. Im Laufe der Zeit wurden ausgehend von den ersten Photosensibilisatoren, den Hämatoporphyrinderivaten (z. B. Photofrin® und Photosan®), neue Substanzen entwickelt mit besseren Absorptionscharakteristika und höheren Fluoreszenz-Quantenausbeuten. Sie alle haben allerdings den Nachteil einer ausgeprägten und lang anhaltenden Photosensibilisierung bis zu einigen Wochen nach systemischer Gabe. Aufgrund dessen hat sich in der Dermatologie die topische

Institutsangaben
Helios Klinikum Wuppertal, Klinik für Dermatologie, Allergologie und Umweltmedizin

Korrespondenzadresse
D. Mortazawi · Helios Klinikum Wuppertal, Klinik für Dermatologie, Allergologie und Umweltmedizin · Arrenbergerstraße 20 · 42117 Wuppertal · E-mail: dmortazawi@wuppertal.helios-kliniken.de

Bibliografie
Akt Dermatol 2005; 31: 206–210 © Georg Thieme Verlag KG Stuttgart · New York
DOI 10.1055/s-2005-861107 · ISSN 0340-2541

Dieses Dokument wurde zum persönlichen Gebrauch heruntergeladen. Vervielfältigung nur mit Zustimmung des Verlages.

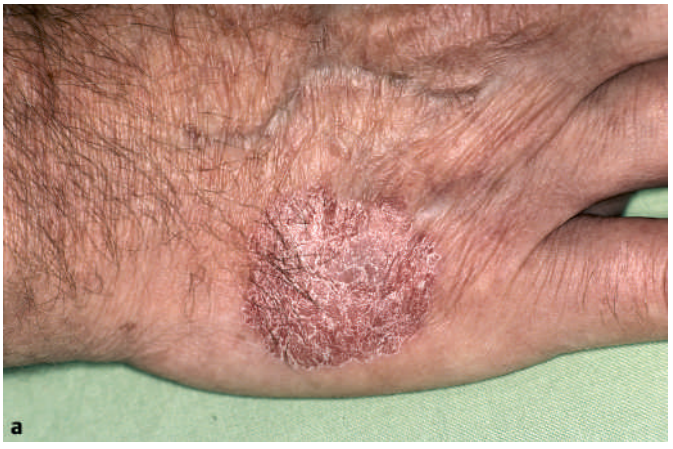

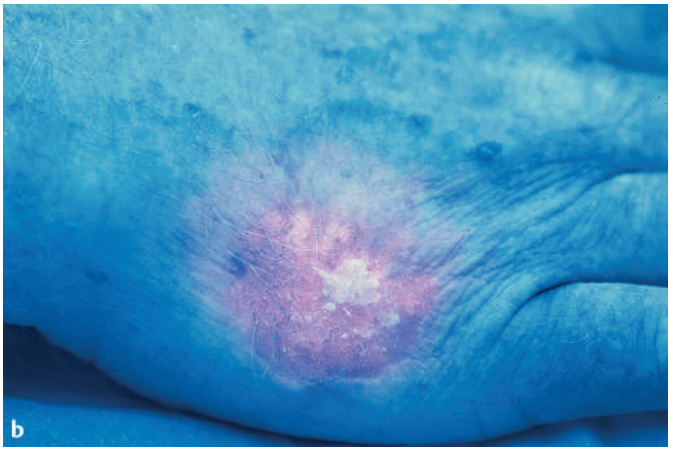

Abb. **1** **a** Morbus Bowen an der rechten Handkante. **b** Befund wie in **a** während der FDAP nach 4-stündiger Inkubation mit 20 % ALA. Deutliche Rotfluoreszenz des Tumors gegenüber der Normalfluoreszenz der umgebenden gesunden Haut.

und damit nicht systemische Applikation der Porphyrinvorstufe ALA bzw. ihres Derivates MAOP bei der Durchführung der Fluoreszenzdiagnostik und PDT durchgesetzt [4].

Photosensibilisatoren

In der Dermatologie kommen bei der Fluoreszenzdiagnostik bzw. PDT vornehmlich die topisch anzuwendenden Photosensibilisatoren ALA (ein natürliches Zwischenprodukt der Porphyrinbiosynthese) und ihr Derivat MAOP zum Einsatz, wobei Letztere offiziell in Europa und insbesondere Deutschland für die PDT oberflächiger Basalzellkarzinome und aktinischer Keratosen zugelassen ist (Metvix®, Galderma, Düsseldorf). Als Diagnostikum ist ALA in Deutschland noch nicht zugelassen und wird als „off label use“ verwendet. Nach exogener Applikation von ALA kommt es nach biosynthetischen Umbauprozessen zu einer selektiven Anreicherung von PPIX in den tumorösen Zellen. ALA selbst ist nicht der Photosensibilisator, sondern fungiert als Prodrug [4].

Lichtquellen

Um eine ausreichend effiziente Fluoreszenz zu erreichen, sollten Lichtquellen eingesetzt werden mit Wellenlängen im Bereich der Absorptionsbanden des PPIX. Am geeignetsten sind Wellenlängen im Bereich der „Soret-Bande“ um 400 nm (Blau- bzw. Woodlicht), da hier das Absorptionsmaximum mit der damit einhergehenden maximalen Fluoreszenz-Quantenausbeute vorliegt. Die Detektionstiefe ist dabei abhängig von der Eindringtiefe des Anregungslichts und der Penetrationstiefe von ALA. Blaues Licht erreicht eine Eindringtiefe von etwa 1 – 2 mm und bleibt somit nur auf die Epidermis und obere Dermis beschränkt, womit die FDAP auch nur für die oberflächige Tumordiagnostik indiziert ist [4 – 6]. Vier weitere Absorptionsbanden der Porphyrine („Q-Banden“) liegen im langwelligen Bereich zwischen 500 nm (Grünlicht) und 630 nm (Rotlicht). Als Lichtquelle werden Halogen- und Xenonlampen in Verbindung mit Bandpassfiltern oder so genannte Woodlichtlampen verwendet. Der Vorteil bei diesen nicht-kohärenten Lichtquellen im Gegensatz zu kohärenten wie Lasern liegt darin, dass gleichzeitig größere Areale wie z. B. die gesamte Kopfhaut bei aktinischen Keratosen fluoreszenz-diagnostisch untersucht werden können. Außerdem sind diese Lampensysteme im Anschaffungspreis und der Wartung den Lasern weitaus überlegen. Bei der FDAP genügt eine geringe Intensität des Anregungslichts auf der Haut von nur wenigen mW/cm^2, um eine suffiziente Fluoreszenz zu erzeugen. Lichtintensitäten von bis zu 200 mW/cm^2 zur Bildung von reaktiven Sauerstoffspezies, wie bei der PDT erwünscht, sind daher nicht nötig [4, 7].

Wirkmechanismus

Nach systemischer oder externer Applikation eines Photosensibilisators gelangt dieser in die Tumorzellen. Wird nun mit Licht einer geeigneten Wellenlänge bestrahlt, absorbiert der Photosensibilisator diese Energie und gelangt damit vom Grundzustand in einen höherenergetischen so genannten Singulett-Zustand. Innerhalb von Pico- bis Nanosekunden kommt es zu Elektronenübergängen in den Grundzustand, d. h. die absorbierte Energie im angeregten Zustand wird wieder abgegeben. Zum einen erfolgen diese Übergänge unter Abstrahlung von Fluoreszenz, das man sich bei der FDAP zunutze macht. Zum anderen erfolgen strahlungslose Übergänge in den so genannten Tripplett-Zustand. Durch Elektronen-(Typ-I-Mechanismus) oder Energietransfer (Typ-II-Mechanismus) kommt es zur Bildung von Radikalen (Typ-I-Reaktion) oder zu hochreaktivem Singulett-Sauerstoff $^1O_2$. Dieser zweite Weg beschreibt den Wirkmechanismus der PDT, wobei vornehmlich Singulett-Sauerstoff entsteht, der u. a. durch Oxidation zellulärer Membranen zur irreversiblen Schädigung der Tumorzellen führt. In der Dermatologie wird ALA bzw. MAOP für die Fluoreszenzdiagnostik lokal eingesetzt. ALA wird physiologisch aus Glycin und Succinyl-CoA in den Mitochondrien mittels der ALA-Synthase synthetisiert. Durch die exogene Zufuhr von ALA wird das limitierende Enzym der ALA-Biosynthese die ALA-Synthase umgangen, so dass der Feedback-Mechanismus außer Kraft gesetzt wird. Die dadurch bedingte große Menge an ALA führt konsekutiv im Rahmen der Häm-Biosynthese zu unnatürlich hohen Konzentrationen von PPIX in der Zelle. PPIX ist der eigentliche Photosensibilisator und lässt nach Absorption von Licht eine typisch ziegelrote Fluoreszenz des Ge-

Dieses Dokument wurde zum persönlichen Gebrauch heruntergeladen. Vervielfältigung nur mit Zustimmung des Verlages.

webes erkennen. Die genauen Aufnahmemechanismen der topisch angewendeten ALA in die Tumorzelle sind noch nicht sicher geklärt. Neben einer gesteigerten Penetration durch modifizierte Transportproteine und eine eingeschränkte Barrierefunktion der Zellmembran kommt eine verminderte Aktivität der Häm-Biosynthese-assoziierten Enzyme, vornehmlich der Ferrochelatase, möglicherweise verbunden mit einer verminderten Eisenverfügbarkeit, in Betracht. Durch die Ferrochelatase wird unter Einbau von zweiwertigem Eisen aus PPIX Häm katalysiert, das wiederum die ALA-Synthase negativ rückkoppelt. Bei verringerter Ferrochelataseaktivität wird damit auch der Feedbackmechanismus gedrosselt, so dass vermehrt ALA und damit auch PPIX aus Glycin und Succinyl-CoA gebildet wird [4,8]. Insgesamt zeigt sich eine auffällige Porphyrinanreicherung im Tumorgewebe im Vergleich zu normaler Haut, z. B. bei Basalzellkarzinomen im Verhältnis 7:1 und bei Plattenepithelkarzinomen 9:1 [9]. Fasst man die verschiedenen Ergebnisse bezüglich der Porphyrinanreicherung im Tumorgewebe zusammen, so zeigt sich eine starke homogene Rotfluoreszenz unter der FDAP in Basalzellkarzinomen, in Plattenepithelkarzinomen, im Morbus Bowen, in aktinischen Keratosen, im extramammären Morbus Paget und in psoriatischen, kaum hyperkeratotischen Plaques. Dagegen werden in Melanomen, in der Lentigo maligna, in seborrhoischen Keratosen und Nävuszellnävi nur geringe bis keine Fluoreszenzintensitäten nachgewiesen [7,10,11] (Tab. **1** und **2**).

Tab. **1** Hautveränderungen mit deutlicher Fluoreszenz in der FDAP

Basalzellkarzinome
Plattenepithelkarzinome
Keratoakanthome
Morbus Paget
Morbus Bowen
aktinische Keratosen
Psoriasis vulgaris

Tab. **2** Hautveränderungen ohne bzw. mit geringer Fluoreszenz in der FDAP

Malignes Melanom
Lentigo maligna
Nävuszellnävus
seborrhoische Keratose
Verruca vulgaris

Applikation

Zunächst empfiehlt sich bei krustig belegten bzw. stärker hyperkeratotisch veränderten Geweben, die Krusten oder Hyperkeratosen mechanisch z. B. mit einem Holzspatel, einer Pinzette oder einem scharfen Löffel abzulösen. Eventuelle Blutungen sollten mit einer Kompresse gestillt werden. Ggf. ist auch eine Vorbehandlung mit 3–5% Acidum salicylicum in Vaselinum album nötig. Anschließend erfolgt die Applikation der ALA. Das hydrophile Molekül ALA lässt sich sehr gut einer Creme, einem Gel und

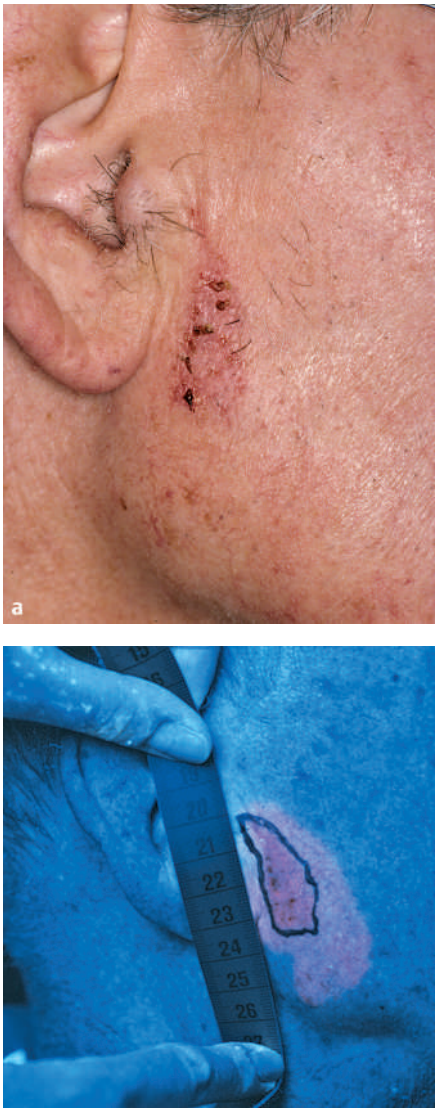

Abb **2** **a** Basalzellkarzinom rechts präaurikulär mit klinisch unscharfer Begrenzung. **b** Befund wie in **a** während der FDAP nach 4-stündiger Inkubation mit 20% ALA und Markierung der Tumorränder mit einem Filzstift unmittelbar präoperativ.

auch wasserhaltigen hydrophilen Salben wie Unguentum emulsificans aquosum beimengen. Die Konzentration der ALA liegt bei 3–20%. Um eine Steigerung der Penetration zu erzielen, kann zusätzlich Dimethylsulfoxid (DMSO) in einer Konzentration von 40% zugegeben werden, so dass unter Mehrbildung von Porphyrinen eine gesteigerte Fluoreszenzintensität erreicht wird [12]. Als standardisiertes Fertigprodukt gibt es neuerdings MAOP mit einem Wirkstoffgehalt von 16% auf dem deutschen Markt (Metvix®, Galderma, Düsseldorf), das selektiver als ALA neoplastisches Gewebe mit Porphyrinen anreichert [13]. Nach Applikation von ALA (zu empfehlen sind etwa 0,2 g Creme/cm^2) wird das behandelte Areal mit einer Folie, z. B. mit Tegaderm® (3M Medica, Borken), okklusiv und nachfolgend mit Aluminiumfolie abgedeckt, um die Penetration und ein Ausbleichen („Photobleaching") der Porphyrine zu verhindern. Die Inkubationszeit sollte 3 bis 6 Stunden betragen, da sich in diesem Zeitraum ein Optimum der Porphyrinanreicherung eingestellt hat. Nach Entfernen des Verbandes und der Salbenrückstände wird das Gewebe zur Fluoreszenzanregung angestrahlt. Gängig ist z. Zt. noch die Durchführung in einem komplett abgedunkelten Raum mit Blau- oder Woodlicht [10,14].

Dieses Dokument wurde zum persönlichen Gebrauch heruntergeladen. Vervielfältigung nur mit Zustimmung des Verlages.

Nebenwirkungen

Schwerwiegende unerwünschte Nebenwirkungen nach der FDAP sind nicht zu erwarten. Trotz möglicher systemischer Absorption des Wirkstoffes nach topischer Anwendung reicht die Menge nicht für eine generalisierte Photosensibilisierung. Es zeigten sich keine systemischen Veränderungen und auch kein signifikanter Anstieg der Porphyrinwerte im Blut oder Urin [15,16]. Während der Belichtung kann es zu leichtem Brennen und zur Erythembildung kommen, das noch wenige Stunden anhalten kann. Der Patient sollte noch bis zum Abend oder etwa einen Tag die belichteten Areale z. B. mit Kleidung oder einem Verband bedecken. Somit können phototoxische Reaktionen und nachfolgende Hyperpigmentierungen vermieden werden [4].

Klinischer Stand

Die FDAP etabliert sich zunehmend in der Diagnostik epithelialer Hauttumoren. Durch die nicht invasive Methodik ist es möglich, unterschiedliche neoplastische Gewebe für das bloße Auge durch Fluoreszenzinduktion sichtbar zu machen. So kann gerade in schwierigen Fällen, beispielsweise bei vorbehandelten Patienten, narbiges Gewebe von Tumormasse weitestgehend unabhängig vom Untersucher unterschieden werden. Durch unterstützende Hilfsmittel wie optische Kantenfilter zur Kontrastverbesserung oder digitale Kamerasysteme und digitale Bildverarbeitungsprogramme mit Referenzierung durch geeignete Bezugsgrößen (Fluoreszenzfolien, Normalgewebe) und Darstellung in Falschfarbentechnik gelingt es, Fehlerquellen wie eine inhomogene Ausleuchtung und die störende Autofluoreszenz bedingt durch Chromophore in der Haut sowie die verstärkte Fluoreszenz durch Porphyrin-produzierende Propionibakterien zu minimieren und damit eine höhere Sensitivität und Spezifität zu erreichen. Bei der ebenfalls digital-gestützten Overlay-Technik wird die Ausdehnung und Position der Läsion anhand des Schwellenwertes der Fluoreszenz bestimmt und in Echtzeit dem klinischen Bild überlagert. Dem Betrachter bleibt damit das klinische Bild erhalten. Bei exakt räumlicher Korrelation von Fluoreszenzbild und klinischem Bild treten keine störenden Bewegungsartefakte auf. Der Untersuchungsraum muss bei der Overlay-Technik nicht wie bei herkömmlicher Durchführung mit Blau- oder Woodlicht abgedunkelt werden [17]. Mithilfe dieser weiter entwickelten Untersuchungstechniken können falsch negative Probeentnahmen aus einem klinisch unklaren und diffusen Tumorareal in ihrer Häufigkeit deutlich reduziert werden.

Zunehmendes Interesse liegt in der fluoreszenzgestützten Resektion. Hierbei wird versucht, z. B. durch digitale Bildverarbeitung mit Definition eines Fluoreszenzschwellenwertes die Ränder des zu exzidierenden Tumors zu markieren. Durch das exakte Übereinanderlegen des an den Rändern markierten Fluoreszenzbildes und des klinischen Bildes kann der Dermatochirurg während der Exzision jederzeit die Schnitträndер kontrollieren. Damit ist es dem Operateur möglich, das Operationsfeld weitestgehend klein zu halten und dadurch auch ein kosmetisch verbessertes Resultat zu erzielen. Tumorinseln in der Nachbarschaft eines klinisch sichtbaren Maligoms, die wegen ihrer geringen Ausprägung makroskopisch noch nicht ersichtlich sind, können somit frühzeitig erkannt, markiert und schließlich entfernt werden [4,17]. Zur Zeit untersuchen wir in unserer Klinik die Wertigkeit der FDAP bei der Abgrenzung der Ränder von Tumoren wie Basalzellkarzinomen und Plattenepithelkarzinomen im Gesicht unter vergleichender histologischer Schnittrandkontrolle. Dabei werden unter der FDAP die ziegelrot fluoreszierenden Tumoren mit einem Hautmarker umzeichnet. Im Anschluss werden diese Markierungen intraoperativ mit einem spitzen Skalpell eingeschnitten und mit Silbernitrat zur zusätzlichen Kennzeichnung für den Histologen gefärbt. Die Läsion wird nachfolgend mit einem Sicherheitsabstand von 2 mm von den markierten Grenzen exzidiert und histologisch aufgearbeitet. Bei einem derzeitigen Patientengut von 40 Patienten bzw. 40 exzidierten Neoplasien liegt die Sensitivität der Methode bei 85 %, d. h. in 34 Fällen lagen die Tumoren vollständig innerhalb des markierten Bereichs. Die FDAP ist damit ein therapieunterstützendes Hilfsmittel, es bedarf aber bei einer Sensitivität von 85 % noch intensiver Forschung, um die Sicherheit dieser Methode weiter zu verbessern, damit eine annähernd 100 %ige diagnostische Schärfe erzielt wird.

Neben dem präoperativen Einsatz dient die FDAP der Kontrolle verschiedener Therapiemethoden wie PDT, Exzision und Kryotherapie und kann die Effektivität dieser Behandlungen überprüfen.

Ausblick

Die FDAP bietet ein innovatives, nebenwirkungsarmes Diagnostikum zur Detektion bestimmter, häufig vorkommender Hauttumoren. Dabei kann sie beispielsweise die präoperative Planung optimieren und eignet sich sehr gut zur Verlaufsbeobachtung und Abschlussuntersuchung nach erfolgter Therapie. Sie ist eine therapieunterstützende Methode und kann die histologische Untersuchung nicht ersetzen. Ziel bleibt, durch Optimierung der diagnostischen Schärfe die fluoreszenzgestützte Resektion zu verbessern. Von großem Interesse ist auch, durch geeignete Messmethoden und Neuerungen auf dem Gebiet der digitalen Bildverarbeitung zukünftig mehr Information hinsichtlich der Dignität einzelner Läsionen zu erhalten. Den zunehmend hohen Stellenwert der FDAP untermauern die Empfehlungen der Bundesärztekammer zur Einführung einer Abrechnungsziffer für die Fluoreszenzdiagnostik [18].

Literatur

[1] Tappeiner H, Jodlbauer A. Über die Wirkung der photodynamischen (fluoreszierenden) Stoffe auf Infusorien. Dtsch Arch Klein Med 1904; 80: 427 – 487

[2] Policard A. Etidudes sur les aspects offerts par des tumeurs expérimentales examinées à la lumière de Wood. Cr Soc Biol 1924; 91: 1423 – 1424

[3] Auler H, Banzer G. Untersuchung über die Rolle der Porphyrine bei geschwulstkranken Menschen und Tieren. Z Krebsforsch 1942; 53: 65 – 68

[4] Szeimies RM, Jocham D, Landthaler M. Klinische Fluoreszenzdiagnostik und Photodynamische Therapie. Berlin: Blackwell Verlag, 2002

[5] Moan J, Iani V, Ma L. Choice of proper wavelength for photochemotherapy proceedings of photochemotherapy and other modalities. Proc SPIE 1996; 2625: 544 – 549

Dieses Dokument wurde zum persönlichen Gebrauch heruntergeladen. Vervielfältigung nur mit Zustimmung des Verlages.

[6] Szeimies RM, Sassy T, Landthaler M. Penetration potency of topical applied δ-aminolevulinic acid for photodynamic therapy of basal cell-carcinoma. J Photochem Photobiol (B: Biology) 1994; 59: 73 – 76
[7] Fritsch C, Neumann NJ, Ruzicka T, Lehmann P. Photodiagnostische Testverfahren. Teil 3: Fluoreszenzdiagnostik mit δ-Aminolävulinsäure-induzierten Porphyrinen (FDAP) in der Dermatologie. Hautarzt 2000; 51: 528 – 545
[8] Hua Z, Gibson SL, Foster TH, Hilf R. Effectiveness of δ-Aminoleviúlinic acid-induced Protoporphyrin as a photosensitizer for photodynamic therapy in vivo. Cancer Res 1995; 55: 1723 – 1731
[9] Fritsch C, Batz J, Bolsen K, Schulte KW, Ruzicka T, Goerz G. Exogenous δ-aminolevulinic acid induces the porphyrin biosynthetics in human skin organ cultures with different porphyrin patters in normal and malignant human tissue. Proc SPIE 1994; 2371: 215 – 220
[10] Fritsch C, Lehmann P, Stahl W, Schulte KW, Blohm E, Lang K, Sies H, Ruzicka T. Optimum porphyrin accumulation in epithelial skin tumours and psoriatic lesions after topical application of δ-aminolevulinic acid. Br J Cancer 1999; 79: 1603 – 1608
[11] Fritsch C, Lang K, Neuse W, Ruzicka T, Lehmann P. Photodynamic diagnosis and therapy in dermatology. Skin Pharmacol Appl Skin Physiol 1998; 11: 358 – 373
[12] Malik Z, Kostenich G, Roitman L, Ehrenberg B, Orenstein A. Topical application of 5-aminolevulinic acid, DMSO and EDTA: protoporphyrin IX accumulation in skin and tumours of mice. J Photochem Photobiol B 1995; 28: 213 – 218
[13] Fritsch C, Homey B, Stahl W, Lehmann P, Ruzicka T, Sies H. Preferential relative porphyrin enrichement in solar keratoses upon topical application of δ-aminolevulinic acid methylester. Photochem Photobiol 1998; 68: 218 – 221
[14] Szeimies RM, Abels C, Fritsch C, Karrer S, Steinbach P, Bäumler W, Goerz G, Goetz AE, Landthaler M. Wavelength dependency of photodynamic effects after sensitization with 5-aminolevulinic acid in vitro and in vivo. J Invest Dermatol 1995; 105: 672 – 677
[15] Fritsch C, Verwohlt B, Bolsen K, Ruzicka T, Goerz G. Influence of topical photodynamic therapy with 5-aminolevulinic acid on the porphyrin metabolism. Arch Dermatol Res 1996; 288: 517 – 521
[16] Filbeck T, Wimmershoff MB, Pichlmeier U, Karrer S, Wieland WF, Szeimies RM, Rössler W. No generalized skin phototoxity after intravesical application of 5-aminolevulinic acid for fluorescence diagnosis of superficial bladder cancer. Urol Int 2000; 64: 126 – 128
[17] Bäumler W, Ackermann G, Abels C, Szeimies RM. Fluoreszenzdiagnostik in der Dermatologie . JDDG 2003; 7: 569 – 578
[18] Mitteilungen: Zum Beschluss der 72. Sitzung des Bewertungsausschusses nach § 87 Abs. 3 SGB V (schriftliche Beschlussfassung). Dtsch Arztebl 2002; 99 (3): A – 146

Buchbesprechung

Dermatologie und Venerologie in der Schweiz. Ein historischer Rückblick

E. Frenk (Hrsg.)

Neuchâtel/Schweiz: Editions Alphil, 2004. 208 S. 18,– €, 25 CHF. ISBN 2-940235-08-2

Die Schweizerische Gesellschaft für Dermatologie und Venerologie (SGDV) wurde am 24. 4. 1913 in Genf gegründet, erhielt 1917 ihren jetzigen Namen und gedachte am Frühjahrs-Symposium vom 24. 4. 2003 in Nyon ihrer ersten 90 Jahre. Geschichte ist ein Teil unserer Identität. Lehren aus derselben sind ein hohes Gut. Aus diesem Grund wurde beschlossen, die Geschichte der SGDV zusammenfassend darzustellen. Dies ist unter der Obhut von Edgar Frenk (Lausanne und Montreux) zusammen mit 17 Autoren bestens gelungen und erschien im Herbst 2004. Auf 200 Seiten wird ein guter Überblick festgehalten.

Der Herausgeber schildert die Dermatologie und Venerologie im 18. und 19. Jahrhundert in unseren Nachbarländern und international als Voraussetzung für die Entwicklung und Strukturierung des Faches in der Schweiz. Dabei kommen die engen Beziehungen zu Frankreich und Deutschland schon zum Tragen, die dann auch die ganze Entwicklung begleiten und gestalten. Dementsprechend ist das Buch auch zweisprachig, teils in deutscher, teils in französischer Sprache verfasst.

Die fünf dermatologischen Universitätskliniken Genf, Lausanne, Bern, Basel und Zürich werden jeweils von kundigen Kollegen geschildert, wobei die Entwicklung personell und in der Ausrichtung der Forschung fein und bestens dokumentiert zur Darstellung kommt. Lokalkolorit, persönliche Aspekte, besondere Facetten und spezielle Gewichtungen schimmern durch, bereichern, und lassen auch Lücken erkennen.

Eigene Kapitel gelten der Städtischen Poliklinik in Zürich, der Moulagensammlung der Universität Zürich und den Dermatologischen Abteilungen in Bellinzona, Luzern und Aarau. Auch die Neugründung in St. Gallen 2004 wird erwähnt.

Die Geschichte der Gesellschaft, die zur Diskussion der wissenschaftlichen und korporativen Frage und Probleme gegründet wurde, zeigt deren Notwendigkeit zunehmend auch zur Wahrung der Interessen der Dermatologie und der Dermatologen. Dies wird vom Herausgeber und dem amtierenden Präsidenten Felix Gueissaz, Neuchâtel in liebevoller und persönlich gestalteter Art dargestellt und mit Listen der Jahrestagungen, der Frühjahrstagungen sowie der Offiziere der Gesellschaft angereichert. Es handelt sich um ein gelungenes Werk, das im Erinnerungswert weit über der Qualität der s-w Abbildungen steht. Man wird sich als Leser immer wieder dem Buch mit Gewinn zuwenden

E. G. Jung, Heidelberg

Dieses Dokument wurde zum persönlichen Gebrauch heruntergeladen. Vervielfältigung nur mit Zustimmung des Verlages.