C. Beier
R. Kaufmann

Basalzellkarzinome und spinozelluläre Karzinome

Basal Cell and Squamous Cell Carcinomas

Zusammenfassung

Mikroskopisch-kontrollierte Chirurgie stellt nach wie vor den Goldstandard in der Behandlung von Basalzellkarzinomen und spinozellulären Karzinomen dar. Die topische photodynamische Therapie oberflächlicher und kleinpapulöser Basalzellkarzinome repräsentiert, neben den bereits bestehenden Modalitäten, eine komplementäre Option und bietet darüber hinaus überlegene kosmetische Resultate und einfache Handhabung. Der gegenwärtige behördliche Zulassungsstatus bedingt im Routinegebrauch die Anwendung des ALA-Methylesters (Metvix®), wie es gemäß der internationalen Multicenterstudien bezüglich Behandlungsintervallen und Bestrahlungsparametern empfohlen wird. Die photodynamische Therapie von spinozellulären Karzinomen sollte wegen der schlechten Ansprechraten und fehlender Zulassung in der Dermatologie spezialisierten Zentren vorbehalten bleiben.

Abstract

Micrographic controlled surgery remains to be the gold standard in the treatment of basal and squamous cell carcinomas. Topical photodynamic therapy of superficial and small papular basal cell carcinomas represents a complementary procedure to the existing treatment modalities and in addition it offers superior cosmetic results and uncomplicated practicability.
The present situation concerning the official approval of the authorities implicates the routine use of the sensitizer ALA-methylester (Metvix®) as it is recommended by investigators of international multi-centre studies regarding treatment intervals and radiation parameters. Photodynamic therapy of invasive squamous cell carcinomas should be restricted to specialized centres because of unsatisfactory remission rates and lack of approval in the dermatologic field.

Einleitung

Basalzellkarzinome stellen in Europa einen der häufigsten malignen Tumoren dar, der gewöhnlich lokal destruierend wächst und nur in Einzelfällen metastasiert. Die Inzidenz in Deutschland wird mit 100 Neuerkrankungen pro 100 000 Einwohner pro Jahr angegeben. Bei einer Inzidenz des spinozellulären Karzinoms in Mitteleuropa von 25 – 30 Neuerkrankungen pro 100 000 Einwohner und Jahr, stellt es den zweithäufigsten bösartigen Hauttumor mit ansteigender Tendenz dar [1,2].

Mit diesem Anstieg verbunden ist auch die Nachfrage von Therapieformen, die nicht mit einem chirurgischen Eingriff verbunden sind und die verschiedenen Aspekten der Behandlungsprozedur Rechnung tragen. Obwohl die histologisch kontrollierte Exzision (mikrografische Chirurgie) zum gegenwärtigen Zeitpunkt den Goldstandard der Therapie von Basalzellkarzinomen und spinozellulären Karzinomen repräsentiert [3 – 5], so entstehen doch immer wieder Konstellationen, die dieser Vorgehensweise entgegenstehen. Die Gründe hierfür können vielgestaltig sein und reichen von einer generellen Ablehnung operativer Eingriffe durch den Patienten über Praktikabilität (multiple Läsionen) und kosmetische Aspekte bis hin zu rein medizinischen Erwä-

Institutsangaben
Zentrum der Dermatologie und Venerologie, Klinikum der J. W. Goethe-Universität Frankfurt/M.

Korrespondenzadresse
Dr. med. Christian Beier · Klinikum der J. W. Goethe-Universität Frankfurt/M., Zentrum der Dermatologie und Venerologie · Theodor-Stern-Kai 7 · 60590 Frankfurt/M · E-mail: christian.beier@kgu.de

Bibliografie
Akt Dermatol 2005; 31: 211–216 © Georg Thieme Verlag KG Stuttgart · New York
DOI 10.1055/s-2005-861108 · ISSN 0340-2541

Dieses Dokument wurde zum persönlichen Gebrauch heruntergeladen. Vervielfältigung nur mit Zustimmung des Verlages.

Abb. **1** Basalzellkarzinom Stirn links.

Abb. **2** Basalzellkarzinom 3 Jahre nach PDT mit 5-ALA-Methylester.

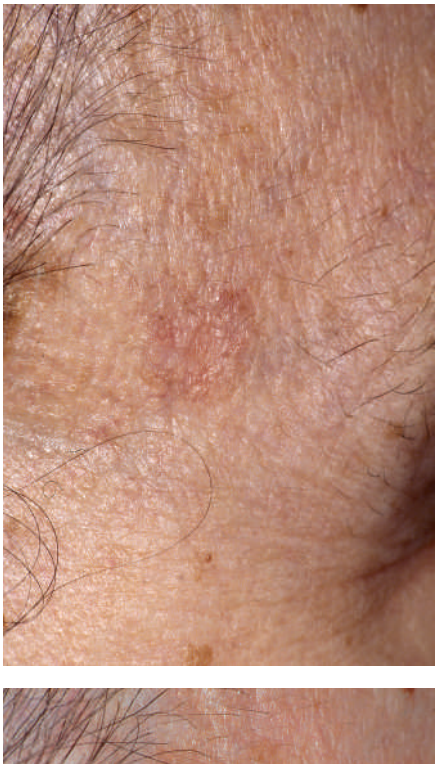

Abb. **3** Basalzellkarzinom Schläfe rechts.

Abb. **4** Basalzellkarzinom 5 Wochen nach 5-ALA PDT.

gungen wie Umstellung einer Antikoagulationstherapie, die eine zusätzliche Gefährdung der Patienten im Sinne eines erhöhten Risikos für thromboembolische Ereignisse darstellt. Die gegenwärtig verfügbaren alternativen Behandlungsmodalitäten umfassen unter anderen die Radiotherapie, die Photodynamische Therapie, die Kryotherapie, Kürettage, Elektrodesikkation, topische Immunmodulatoren und Interferone mit jeweils unterschiedlichen Behandlungsergebnissen [6–11].

Obwohl es sich bei allen genannten Methoden um Verfahren handelt, die sich einer genauen histologischen Aufarbeitung und damit sicherer Tumorentfernung entziehen, so nimmt doch die Photodynamische Therapie wegen ihrer Selektivität für die Zerstörung des malignen oder prämalignen Gewebes eine Ausnahmestellung ein. Auf die Darstellung der genauen Wirkungsweise der PDT bei epithelialen Tumoren und die Destruktion der entarteten Zellen via Singulettsauerstoff und Sauerstoffradikalbildung verzichten wir an dieser Stelle und verweisen auf die Ausführungen an anderer Stelle der vorliegenden Ausgabe.

Aufgrund zahlreicher klinischer Studien konnten im vergangenen Jahrzehnt deutliche Fortschritte auf dem Gebiet der Photodynamischen Therapie erzielt werden, die eine deutlichere Aussage bezüglich der zahlreichen Behandlungsparameter wie Art der Lichtquelle und des Photosensibilisators, Bestrahlungsintensität, Inkubationszeit, Präparation der Läsion etc. ermöglichten und schließlich in einer Zulassung des Therapieverfahrens in Deutschland mit einem industriell gefertigten Sensitizer durch das Bundesinstitut für Arzneimittel im Jahre 2002 mündete.

Photosensibilisatoren

Nach der ersten praktischen Durchführung einer Photodynamischen Therapie bei Hauttumoren im Jahre 1903 durch Jesionek und von Tappeiner mit Eosin [12] wurden nach Erkennung der sensibilisierenden Wirkung von Hämatoporphyrin vorwiegend Sensibilisatoren auf Porphyrinbasis beforscht. Die selektive Anreicherung im Gewebe von Hauttumoren bei der Verwendung synthetisch hergestellter komplexer Porphyrinmischungen (Hä-

Dieses Dokument wurde zum persönlichen Gebrauch heruntergeladen. Vervielfältigung nur mit Zustimmung des Verlages.

matoporphyrinderivat, HPD) führte in den siebziger Jahren zu den ersten klinischen Anwendungen bei Basalzell- und spinozellulären Karzinomen [13,14].

Obwohl die Ergebnisse durchaus ermutigend waren, so bestand doch der wesentliche Nachteil dieser Vorgehensweise in einer konsekutiven Photosensibilisierung der gesamten Hautoberfläche, die eine vollständige Lichtabschirmung bis zu 30 Tage erforderte. Hämatoporphyrinderivate (Photosan® 3) und Dihämatoporphyrinether (Photofrin® II), einer weitergehend aufgereinigten Form, sowie m-Tetrahydrophenylchlorin = mTHPC = Temoporfin (Foscan®) sind die am häufigsten angewandten Sensibilisatoren bei der Behandlung von Plattenepithelkarzinomen im HNO-Bereich [15–17]. Für die beiden Letztgenannten besteht eine eingeschränkte Zulassung für den palliativen Einsatz bei fortgeschrittenen Kopf-/Halstumoren bzw. bei obstruierenden Ösophagus- und Bronchialkarzinomen.

Auf der Suche nach anderen Sensitizern, die den Anforderungen der Selektivität, reproduzierbaren Anreicherung und besseren Handhabbarkeit für Indikationen bei Hauttumoren gerecht werden, setzten Kennedy et al. erstmalig topisch applizierbare 5-Aminolävulinsäure bei aktinischen Keratosen, Basaliomen und Spinaliomen ein [18]. Bei der Aminolävulinsäure handelt es sich im eigentlichen Sinne nicht um einen Photosensibilisator, sondern um eine Vorläufersubstanz, die erst zu Protoporphyrin IX, die eigentliche sensibilisierende Struktur, metabolisiert werden muss. Für die klinische Anwendung von topisch applizierter 5-ALA bei nicht-melanozytären Hauttumoren liegen die weitaus umfangreichsten Daten vor (s. Tab. **1** u. **3**).

Zur Verbesserung der Wirksamkeit topischer ALA-PDT wurden zum Teil penetrationsfördernde Substanzen wie Dimethylsulfoxid (DMSO) und EDTA [19–21] eingesetzt, aber auch Eisenchelatbildner wie Desferrioxamin verwendet, die über eine kompetitive Hemmung mit der Ferrochelatase die Protoporphyrin-IX-Akkumulation fördern sollen [22]. Durch die oberflächliche Kürettage nodulärer Basaliome vor der ALA-Inkubation konnten Soler et al. eine Erhöhung der Remissionsrate auf 95% erzielen, nachdem zuvor bei 29% lediglich eine inkomplette Heilung erreicht werden konnte [19].

Mit der Methylesterform der Aminolävulinsäure steht seit kurzem eine Substanz zur Verfügung, die offensichtlich aufgrund der erhöhten Lipophilie ein verbessertes Penetrationsvermögen und eine erhöhte Kumulation in den Zielzellen aufweist [23,24] und gute Ansprechraten bei der klinischen Anwendung aufweist [25,26].

Lichtquellen

Für die Photodynamische Therapie bei Basalzellkarzinomen und spinozellulären Karzinomen wurden unterschiedliche Lichtquellen verwendet, die teilweise als inkohärente Lichtquelle, aber häufig auch als monochromatisches, kohärentes Laserlicht genutzt wurden. Die Anforderung an eine Lichtquelle bei der PDT bestehen in der Verfügbarkeit ausreichender Lichtmengen, homogene Verteilung im Zielareal und eine ausreichende Eindringtiefe, die im Wesentlichen von der Wellenlänge des emittierten Lichts abhängig ist. Der überwiegende Anteil von Strahlern ist auf die Absorptionseigenschaften des Protoporphyrin IX abgestimmt, welches bei 635 nm ein Absorptionsmaximum aufweist [18]. Es existieren unterhalb dieser Wellenlängen zwar weitere und größere Maxima, jedoch ist die Anwendung hier durch die limitierte Eindringtiefe des Lichts begrenzt. Am häufigsten wurden Farbstofflaser angewendet, die mit Hilfe unterschiedlicher Pumplaser (z. B. Argon, Nd:YAG etc.) einen Abstimmungsbereich zwischen 570 und 670 nm erreichen [27]. In Deutschland am weitesten verbreitet sind die Metallhalogenlampen (Waldmann PDT 1200) mit einem Emissionsspektrum von 600–730 nm und Leuchtdiodensysteme (z. B. Aktilite®, Galderma) deren Spektrum um die 634 nm zentriert ist.

Diskussion

Fink-Puches et al. [28] erzielten bei der Therapie von insgesamt 95 superfiziellen Basaliomen und 35 Spinaliomen mittels ALA-PDT eine primäre Ansprechrate von 86% bzw. 54%. Bei einer langfristigen Nachbeobachtungszeit mit einem Median von 19 bzw. 8 Monaten zeigte sich allerdings eine Rezidivrate von 44% und 69%, welche die Autoren mit bereits früher beschriebenen ungleichmäßigen Protoporphyrin-IX-Verteilungen im Tumorgewebe erklären [29]. Auch Lui et al. [30] fanden bei der kompletten Exzision von 2–3 Monate zuvor bestrahlten oberflächlichen Basaliomen zwar eine klinische Ansprechrate von 69%, bei der histologischen Aufarbeitung zeigte sich jedoch nur eine Gesamtansprechrate von 46%. Zudem wiesen die Autoren in Übereinstimmung mit Cairnduff et al. [31], der nach einer Beobachtungszeit von 17 Monaten ebenfalls mit ALA-PDT bei superfiziellen Basaliomen eine komplette Remission in 50% der Fälle erzielte, auf das Problem der möglicherweise zu kurzen Nachbeobachtungszeit bei der Evaluierung des Stellenwertes der PDT hin.

Demgegenüber existieren jedoch auch Arbeiten mit relativ langen Nachbeobachtungszeiten von bis zu 17 Monaten mit Komplettremissionsraten von 95–100% [32,19], deren unterschiedliche Ansprechraten nicht genau erklärbar sind, aber wahrscheinlich auf differenten Tumoreigenschaften beruhen. So geht aus unterschiedlichen Untersuchungen eindeutig hervor, dass noduläre oder ulzerative Basaliome schlechtere Ansprechraten aufweisen und sklerodermiforme Basaliome bereits frühzeitig als ungeeignet für die in der jetzigen Form durchgeführte PDT betrachtet wurden [22,33,34]. Peng et al. konnten in einer großen Metaanalyse zeigen, dass sich die Komplettremissionsraten für ALA-PDT bei oberflächlichen Basaliomen im Durchschnitt bei 87% und für noduläre Basaliome bei 53% befanden [27]. Die korrespondierenden Raten für oberflächliche spinozelluläre Karzinome lagen bei 81%, wohingegen invasive Spinaliome für die topische Behandlung als ungeeignet erscheinen. Deutlich bessere Ergebnisse sind hier mit i. v.-Sensibilisatoren erreicht worden [16,34]. Einige Autoren konnten die Verbesserung der Remissionsraten durch vorherige Präparation der Läsion mittels Kürettage und/oder mit penetrationsfördernden Mitteln steigern [19–21]. Neben der Tumordicke scheint auch die Flächenausdehnung einen Einfluss auf die Ansprechraten zu haben, hier konnten Fritsch et al. und Morton et al. zeigen, dass die Basalzellkarzinome mit einem Durchmesser von mehr als 4 cm deutlich schlechter ansprachen [35,36]. Die Anteile der Komplettremis-

Dieses Dokument wurde zum persönlichen Gebrauch heruntergeladen. Vervielfältigung nur mit Zustimmung des Verlages.

Tab. **1** Studien mit topischer PDT bei Basalzellkarzinomen

Kennedy 1990	BCC superfiziell	n = 80	CR 90%	3 mo	5-ALA	> 600 nm inkohärent	15 – 150 J/cm²	1 Sitzg.
Santoro 1990	BCC superfiziell	n = 292	CR 84%	6 mo	TPPS 2%	?	120 – 150 J/cm²	1 Sitzg.
Kennedy 1992	BCC superfiziell	n = 300	CR 79%	3 mo	5-ALA	> 600 nm inkohärent	15 – 150 J/cm²	1 Sitzg.
Warloe 1992	BCC superfiziell nodulär	n = 88 n = 6	CR 96%	3 mo	5-ALA	Kupferdampf-gepumpter Farbstofflaser 630 nm	15 – 150 J/cm²	1 – 3 Sitzg.
Wolf 1993	BCC superfiziell noduloulc.	n = 37 n = 10	CR 97% CR 10%	7 mo	5-ALA	Diaprojektor ungefiltert+ > 570 nm inkohärent	30 – 60 J/cm²	1 Sitzg.
Svanberg 1994	BCC superfiziell nodulär	n = 55 n = 25	CR 100% CR 100%	6 – 14 mo	5-ALA	Nd:YAG-gep. Farbstofflaser 630 nm	60 J/cm²	1 – 2 Sitzg.
Fijan 1995	BCC superfiziell nodulär	n = 34 n = 22	CR 97% CR 59%	6 mo	5-ALA+ Desferrox.	Halogenlampe 550 – 700 nm inkohärent	300 J/cm²	1 – 2 Sitzg.
Harth 1998	BCC superfiziell nodulär	n = 31	CR 84%	6 – 15 mo	5-ALA + EDTA + DMSO	Versa Light 1250 – 1600 + 585 – 720 nm inkohärent	150 und 50 mW/cm²	1 – 3 Sitzg.
Fink-Puches 1998	BCC superfiziell	n = 95	CR 95%	3 – 60 (19) mo	5-ALA	Diaprojektor > 515 >570 > 610 nm + UVA inkohärent	18 – 131 J/cm²	1 Sitzg.
Gupta 1999	BCC superfiziell	n = 7	CR 29%	2 mo	m-TPHC	Xenonlampe 637 – 667nm inkohärent	25 – 150 J/cm²	1 – 3 Sitzg.
Soler 1999	BCC noduloulc.	n = 119	CR 95%	6 mo	5-ALA + DMSO	Halogenlampe 550 – 700 nm inkohärent	100 J/cm²	1 – 3 Sitzg.
Morton 2001	BCC superfiziell	n = 40	CR 78%	34 mo	5-ALA	Xenonlampe 637 – 667 nm inkohärent	100 – 150 J/cm²	1 – 3 Sitzg.
Varma 2001	BCC superfiziell	n = 62	CR 82%	12 mo	5-ALA	Halogenlampe 550 – 700 nm inkohärent	105 J/cm²	1 – 4 Sitzg.
Dijkstra 2001	BCC superfiziell nodulär	n = 55 n = 10	CR 82% CR 50%	12 mo	5-ALA	400 – 450 nm inkohärent	10 – 20 J/cm²	1 Sitzg.
Lui 1995	BCC superfiziell	n = 8	CR 50%	7 mo	5-ALA	400 – 450 nm inkohärent	100 J/cm²	1 Sitzg.

sionen sind aber offenbar durch wiederholte PDT-Sitzungen zu erhöhen [22, 32, 35], weshalb bei der zum gegenwärtigen Zeitpunkt einzigen zugelassenen Substanz in Deutschland für Basalzellkarzinome (Metvix®, Galderma) sowohl eine vorherige Präparation von Krusten und prominenten Papeln, wie auch die Wiederholung der Therapie im Wochenabstand empfohlen wird.

Zusammenfassung

Die mikrografisch kontrollierte Chirurgie bleibt die Therapie der ersten Wahl bei der Behandlung von spinozellulären und Basalzellkarzinomen.

Die topische Photodynamische Therapie von oberflächlichen oder kleinpapulösen Basalzellkarzinomen kann als gleichwertige Alternativtherapie zum bestehenden Repertoire hinzugefügt werden, wobei sich Vorteile bezüglich der Handhabbarkeit und kosmetischen Ergebnisse bei dieser Therapieform zeigen. Aufgrund der eindeutigen Situation bezüglich der behördlichen Zulassung erscheint es derzeit ratsam in der Routineanwendung

Dieses Dokument wurde zum persönlichen Gebrauch heruntergeladen. Vervielfältigung nur mit Zustimmung des Verlages.

Tab. **2** Studien mit systemischer PDT bei Basalzellkarzinomen

Pennington 1988	BCC	n = 21	CR 5 %	6 mo	HPD 5 mg/kg	630 nm kohärent	30 J/cm²	1 Sitzg.
Jiabi 1991	BCC	n = 21	CR 90 %	12 – 36 mo	HPD 3 – 5 mg/kg	Farbstofflaser 630 nm	different	1 Sitzg.
Wilson 1992	BCC superfiziell nodulär skleroderm.	n = 151	CR 88 %	20 – 43 (29) mo	DHE = Photofrin®	Farbstofflaser 630 nm	72 – 288 J/cm²	1 Sitzg.
Dougherty 1981	BCC	n = 5	CR 100 %	12 mo	HPD 2,5 – 5 mg/kg	Xenonbogen 600 – 700 nm	120 J/cm²	1 – 2 Sitzg.

Tab. **3** Studien mit Photodynamischer Therapie bei spinozellulären Karzinomen

Pennington 1988	SCC	n = 32	CR 50 %	6 mo	HPD 5 mg/kg	630 nm kohärent	30 J/cm²	1 Sitzg.
Kennedy 1990	SCC	n = 8	CR 75 %	3 mo	5-ALA	Diaprojektor > 630 nm inkohärent	15 – 150 J/cm²	1 – 3 Sitzg.
Jiabi 1991	SCC	n = 8	CR 88 %	12 – 36 mo	HPD 3 – 5 mg/kg	Farbstofflaser 630 nm	different	1 Sitzg.
Svanberg 1992	SCC in situ	n = 5	CR 100 %	3 – 5 mo	5-ALA	Nd:YAG- gepumpter Farbstofflaser 630 nm	100 J/cm²	1 Sitzg.
Wolf 1993	SCC frühinvasiv	n = 6	CR 83 %	7 mo	5-ALA	Diaprojektor ungefiltert + > 570 nm inkohärent	90 J/cm²	1 Sitzg.
Calzavara-Pinton 1995	SCC	n = 12	CR 84 %	24 – 36 mo	5-ALA	Argon-gepumpter Farbstofflaser 630 nm	100 J/cm²	1 Sitzg.
Lui 1995	SCC invasiv	n = 2	CR 0 %	./. mo	5-ALA	Diaprojektor > 570 nm inkohärent	100 J/cm²	1 Sitzg.
Fritsch 1998	SCC	n = 36	CR 50 – 100 %	different	5-ALA	Halogenlampe 550 – 700 nm inkohärent	96 – 180 J/cm²	3 Sitzg.
Harth 1998	SCC	n = 5	CR 80 %	6 – 15 mo	5-ALA + EDTA + DMSO	Versa Light 1250 – 1600 + 585 – 720 nm inkohärent	150 mWJ/cm²	1 – 3 Sitzg.
Fink-Puches 1998	SCC superfiziell	n = 35	CR 46 %	3 – 47 (8) mo	5-ALA	Diaprojektor > 515 > 570 > 610 nm + UVA inkohärent	5 – 180 J/cm²	1 Sitzg.
Kübler 2001	SCC	n = 25	CR 92 %	14 mo	Foscan®	652 nm inkohärent	20 J/cm²	1 Sitzg.

auf den Methylester der ALA (Metvix®) zurückzugreifen und die entsprechenden Behandlungsintervalle und Bestrahlungsparameter einzuhalten.

Von der Photodynamischen Therapie invasiver spinozellulärer Karzinome sollte zum gegenwärtigen Zeitpunkt wegen der unzureichenden Remissionsraten und der fehlenden Zulassung in der Dermatologie, außer in entsprechenden Zentren, abgesehen werden.

Literatur

[1] Breuninger H, Garbe HC. Basalzellkarzinom der Haut. Plattenepithelkarzinom der Haut einschließlich des Unterlippenrotes und der Augenlider. In: Korting HC, Callies R, Reusch M, Schlaeger M, Sterry W (Hrsg.). Dermatologische Qualitätssicherung. Leitlinien und Empfehlungen. München: Zuckschwerdt, 2003

[2] Hermanek P, Heuson DE, Hutter RVP, Sobin LH. UICC (International Union against cancer), TNM Supplement. Berlin: Springer, 1993

[3] Lambert DR, Siegle RJ. Skin cancer: a review with consideration of treatment options including Mohs micrographic surgery. Ohio Med 1990; 86: 745 – 747

[4] De Silva SP, Dellon AL. Recurrence rate of positive margin basal cell carcinoma: results of a five-year prospective study. J Surg Oncol 1985; 28: 72 – 74

Dieses Dokument wurde zum persönlichen Gebrauch heruntergeladen. Vervielfältigung nur mit Zustimmung des Verlages.

[5] Richmond JD, Davie RM. The significance of incomplete excision in patients with basal cell carcinoma. Br J Plast Surg 1987; 40: 63 – 67
[6] Rowe DE. Comparison of treatment modalities for basal cell carcinoma. Clinics Dermatol 1995; 13: 617 – 620
[7] Fleming ID, Amonette R, Monaghan T, Fleming MD. Principles of management of basal and squamous cell carcinoma of the skin. Cancer 1995; 75: 699 – 704
[8] Shimm DS, Wilder RB. Radiation therapy for squamous cell carcinoma of the skin. Am J Clin Oncol 1991; 14: 383 – 386
[9] Reymann F. Treatment of basal cell carcinoma of the skin with 5-fluorouracil ointment. A 10-year follow-up study. Dermatologica 1979; 158: 368 – 372
[10] Rowe DE, Carroll RJ, Day CL, Jr. Long term recurrence rates in previously untreated (primary) basal cell carcinoma: implications for patients follow-up. J Dermatol Surg Oncol 1989; 15: 315 – 328
[11] Olbricht SM. Treatment of malignant cutaneous tumors. Dermatol Plastic Surg 1993; 20: 167 – 180
[12] von Tappeiner H, Jesionek A. Therapeutische Versuche mit fluoreszierenden Stoffen. Münchner Med Wochenschr 1903; 50: 2042 – 2044
[13] Dougherty TJ, Kaufman JE, Goldfarb A, Weishaupt KR, Boyle DG, Mittleman A. Photoradiation therapy for the treatment of malignant tumors. Cancer Res 1978; 38: 2628 – 2635
[14] Dougherty TJ. Photoradiation therapy for cutaneous and subcutaneous malignancies. J Invest Dermatol 1981; 77: 122 – 124
[15] Feyh J. Photodynamic treatment for cancers of the head and neck. J Photochem Photobiol B 1996; 36(2): 175 – 177
[16] Kübler AC, de Carpentier J, Hopper C, Leonard AG, Putnam G. Treatment of squamous cell carcinoma of the lip using Foscan-mediated photodynamic therapy. Int J Oral Maxillofac Surg 2001; 30: 504 – 509
[17] Tanaka H, Hashimoto K, Yamada I, Masumoto K, Oshawa T, Mutsuhiko M, Hirano T. Interstitial photodynamic therapy with rotating and reciprocating optical fibers. Cancer 2001; 91: 1791 – 1796
[18] Kennedy JC, Pottier RH, Pross DC. Photodynamic therapy with endogenous protoporphyrin IX: basic principles and present clinical experience. J Photochem Photobiol B 1990; 6: 143 – 148
[19] Soler AM, Warloe T, Tausjo J, BernerA . Photodynamic therapy by topical aminolevulinic acid, dimethylsulphoxide and curettage in nodular basal cell carcinoma: a one-year follow-up study. Acta Derm Venereol 1999; 79: 204 – 206
[20] Harth Y, Hirshowitz B, Kaplan B. Modified topical photodynamic therapy of superficial skin tumors, utilizing aminolevulinic acid, penetration enhancers, red light, and hyperthermia. Dermatol Surg 1998; 24: 723 – 726
[21] Peng Q, Warloe T, Moan J, Heyerdahl H, Steen HB, Nesland JM, Giercksky KE. Distribution of 5-aminolevulinic acid-induced porphyrins in noduloulcerative basal cell carcinoma. Photochem Photobiol 1995; 62: 906 – 913
[22] Fijan S, Hönigsmann H, Ortel B. Photodynamic therapy of epithelial skin tumours using delta-aminolaevulinic acid and desferrioxamine. Br J Dermatol 1995; 133: 282 – 288
[23] Fritsch C, Homey B, Stahl W, Lehmann P, Ruzicka T, Sies H. Preferential relative porphyrin enrichment in solar keratoses upon topical application of 5-aminolevulinic acid methylester. Photochem Photobiol 1998; 68(2): 218 – 221
[24] Peng Q, Moan J, Warloe T, Iani V, Steen HB, Bjorseth A, Nesland JM. Build-up of esterified aminolevulinic acid derivative induced porphyrin fluorescence in normal mouse skin. Journal of Photobiology B: Biology 1996; 34: 95 – 96
[25] Basset-Seguin N, Bachmann I, Pavel S. A dose-finding study of photodynamic therapy (PDT) with Metvix™ in patients with basal cell carcinoma (BCC). J Eur Acad Dermatol Venereol 2000; 14 (Suppl 1): 39
[26] Horn M, Larkö O, Wulf HC. Photodynamic therapy (PDT) with Metvixtrade cream 160 mg/g in patients with basal cell carcinoma (BCC) unsuitable to conventional therapy. Presented at the Society for Investigative Dermatology. Washington DC: 2001
[27] Peng Q, Warloe T, Berg K, Moan J, Kongshaug M, Giercksky KE, Nesland JM. 5-aminolevulinic acid-based photodynamic therapy. Cancer 1997; 79: 2282 – 2308
[28] Fink-Puches R, Soyer HP, Hofer A, Kerl H, Wolf P. Long-term follow-up and histological changes of superficial nonmelanoma skin cancers treated with topical delta-aminolevulinic acid photodynamic therapy. Arch Dermatol 1998; 134: 821 – 826
[29] Martin A, Tope WD, Grevelink JM. Lack of selectivity of protoporphyrin IX fluorescence for basal cell carcinoma after topical application of delta-aminolevulinic acid: implications for photodynamic treatment. Arch Dermatol Res 1995; 287: 665 – 674
[30] Lui H, Salasche S, Kollias N, Wimberly J, Flotte T, Mc Lean D, Anderson R. Photodynamic therapy of nonmelanoma skin cancer with topical aminolevulinic acid: a clinical and histologic study. Arch Dermatol 1995; 131: 737 – 738
[31] Cairnduff F, Stringer MR, Hudson EJ, Ash DV, Brown SB. Superficial photodynamic therapy with 5-aminolevulinic acid superficial primary and secondary skin cancer. Br J Cancer 1994; 69: 605 – 608
[32] Svanberg K, Andersson T, Killander D, Wang I, Stenram U, Andersson-Engels S, Berg R, Johansson J, Svanberg S. Photodynamic therapy of non-melanoma malignant tumours of the skin using topical delta-aminolevulinic acid sensitization and laser irradiation. Br J Dermatol 1994; 30: 743 – 751
[33] Kennedy JC, Pottier RH. Endogenous protoporphyrin IX, a clinically useful photosensitizer for photodynamic therapy. J Photochem Photobiol B 1992; 14: 275 – 292
[34] Jiabi W, Menglin G, Shijun W, Mianjing W. Photodynamic therapy for 50 patients with skin cancers or precancerous lesions. Chin Med Sci J 1991; 6: 163 – 165
[35] Fritsch C, Goerz G, Ruzicka T. Photodynamic therapy in dermatology. Arch Dermatol 1998; 134: 207 – 214
[36] Morton CA, Whitehurst C, Mc Coll JH, Moore JV, Mac Kie RM. Photodynamic therapy for large or multiple patches of Bowen disease and basal cell carcinoma. Arch Dermatol 2001; 137: 319 – 324
[37] Wolf P, Rieger E, Kerl H. Topical photodynamic therapy with endogenous porphyrins after application of 5-aminolevulinic acid. J Am Acad Dermatol 1993; 28: 17 – 21
[38] Dijkstra AT, Majoie IM, van Dongen JW, van Weelden H, van Vloten WA. Photodynamic therapy with violet light and topical 5-aminolevulinic acid in the treatment of actinic keratosis, Bowen's disease and basal cell carcinoma. J Eur Acad Dermatol Venereol 2001; 15: 550 – 554
[39] Santoro O, Bandieramonte E, Melloni E, Marchesini R, Zunino F, Lepera P, De Palo G. Photodynamic therapy by topical meso-tetraphenylporphinsulfonate tetrasodium salt administration in superficial basal cell carcinomas. Cancer Res 1990; 50: 4501 – 4503
[40] Pennington DG, Waner M, Knox A. Photodynamic therapy for multiple skin cancers. Plast Reconstr Surg 1988; 82: 1067 – 1071
[41] Warloe T, Peng Q, Moan J, Qvist HL, Giercksky KE. Photochemotherapy of multiple basal cell carcinoma with endogenous porphyrins induced by topical application of 5-aminolevulinic acid. In: Spinelli P, Dal Fante M, Marchesini R (Eds.). Photodynamic therapy and biomedical lasers. Amsterdam: Elsevier Science Publishers BV, 1992

Dieses Dokument wurde zum persönlichen Gebrauch heruntergeladen. Vervielfältigung nur mit Zustimmung des Verlages.