

## 16. Tagung der Arbeitsgemeinschaft „Mykologische Laboratoriumsdiagnostik“ der Deutschsprachigen Mykologischen Gesellschaft (DMyKG) am 5. November 2004 in Leipzig

P. Nenoff<sup>1</sup>  
J. C. Simon<sup>2</sup>

*16<sup>th</sup> Conference of the Working Group “Mycologic Laboratory Diagnostics” of the German-Speaking Mycological Society (DMyKG) on November 5<sup>th</sup> 2004 in Leipzig*

Die 16. Tagung der Arbeitsgruppe „Mykologische Laboratoriumsdiagnostik“ der Deutschsprachigen Mykologischen Gesellschaft fand 2004 zum mittlerweile vierten Mal in Leipzig statt. Fast 60 Teilnehmer – Hautärzte, Mikrobiologen und Naturwissenschaftler, jedoch auch MTA aus mykologischen und mikrobiologischen Laboratorien sowie Hautarztpraxen – waren der Einladung gefolgt. Im Mittelpunkt der Tagung standen die Schimmelpilze, welche im weiten Feld der Mikrobiologie, aber auch der Mykologie im engeren Sinne, häufig vernachlässigt werden. Es ging um seltene Erreger – sog. emerging pathogens – und um die nach wie vor schwierig zu interpretierende, aber mittlerweile anerkannte serologische Diagnostik der Aspergillosen mittels Antigennachweis. Weiteres Thema war die Histopathologie als ein vielleicht sogar wesentlicher Pfeiler in der Diagnostik invasiver Schimmelpilzinfektionen.

Der Vorsitzende der DMyKG, Herr Professor Hof, sprach über Mykotoxine, zu denen es mittlerweile reichlich wissenschaftliche Fakten gibt. Im klinischen Alltag sind diese jedoch nur unzureichend bekannt.

In der Dermatomykologie führen Schimmelpilze möglicherweise zu unrecht ein Schattendasein. Bei immunsupprimierten Patienten kommt diesen Erregern als Ursache von z. T. tiefen Hautinfektionen zunehmende Bedeutung zu. Nicht zu vergessen sind zudem durch Schimmelpilze bedingte Nagelmykosen. Besonders interessant sind aktuelle Neuentwicklungen auf dem Feld der Diagnostik von allergologischen Krankheiten durch Schimmelpilzsporen.

Zielgruppe der Tagung waren neben Hautärzten, Mikrobiologen und Naturwissenschaftlern auch MTA in mykologischen und mikrobiologischen Laboratorien. Der Nachmittag war einem praktisch-mikroskopischen Kurs zur Differenzierung von *Aspergillus*- und *Penicillium*-Arten vorbehalten. Geleitet wurde dieser Kurs von einem Experten auf diesem schwierigen Gebiet, Herrn Dr. Guido Fischer, Juniorprofessor am Institut für Hygiene und Umweltmedizin des Universitätsklinikums Aachen.

### **Penicillium marneffeii** sowie Zygomycosen: Aktuelle Aspekte der Labordiagnostik

**R. Kappe<sup>1</sup>, D. Rimek<sup>2</sup>**

<sup>1</sup> Haema Institut für Labormedizin am Helios Klinikum Erfurt

<sup>2</sup> Thüringer Landesamt für Lebensmittelsicherheit und Verbraucherschutz, Dezernat Medizinische Mikrobiologie, Erfurt

### **Penicillium marneffeii**

**Hintergrund.** *Penicillium (P.) marneffeii* ist die einzige fakultativ humanpathogene und dimorphe Art der Gattung *Penicillium*. Sie kommt endemisch in Südostasien, vor allem in Thailand und Südchina in Bambusratten vor [1]. Heute ist die *P.-marneffeii*-Infektion in Nordthailand die dritthäufigste opportunistische Infektion bei HIV-Patienten.

**Labordiagnostik.** Die Diagnostik der Erkrankung erfolgt durch mikroskopischen und kulturellen Nachweis von *P. marneffeii* aus Blutkulturen, Sputum, Lymphknoten-, Haut- oder Knochenmarkbiopsien. Im Gewebe finden sich intrazellulär einzeln gelagerte,

#### **Institutsangaben**

<sup>1</sup>Laboratorium für medizinische Mikrobiologie, Mölbis

<sup>2</sup>Klinik für Dermatologie, Venerologie und Allergologie, Universitätsklinikum Leipzig

#### **Korrespondenzadresse**

Priv.-Doz. Dr. med. Pietro Nenoff · Laboratorium für medizinische Mikrobiologie · Straße des Friedens 8 · 04579 Mölbis · E-mail: info@mykologie-experten.de

#### **Bibliografie**

Akt Dermatol 2005; 31: 278–282 © Georg Thieme Verlag KG Stuttgart · New York  
DOI 10.1055/s-2005-861270 · ISSN 0340-2541

nicht-sprossende, rund-ovale hefeähnliche Zellen von 2 bis 5 µm Durchmesser. Extrazellulär sind zusätzlich längliche, wurstförmige Zellen bis 8 µm Länge nachweisbar. Die Pilzzellen lassen sich mittels Methenamin-Silberfärbung nach Grocott-Gomori (GMS), Perjodsäure-Schiff oder Calcofluorweiß gut anfärben. Einzelne Zellen weisen typischerweise ein bei Querteilung entstandenes Septum auf. Differenzialdiagnostisch erlaubt vor allem die Morphologie der extrazellulären Formen eine Abgrenzung gegenüber *Histoplasma capsulatum*, Leishmanien sowie *Toxoplasma gondii*. Der Pilz wächst in 3–7 Tagen bei 37 °C in hefeähnlichen Kolonien, bei 28 °C wachsen flache Kolonien mit wenig weißlichem Luftmyzel und überwiegend submerser Myzelbildung. In den Agar wird ein diffundierendes rotes Pigment abgegeben. Der mikroskopische Aufbau der Pinsel-Nebenfruchtformen zeigt kriechende oder gebündelte Konidiophoren, 3–5 Metulae, 4–7 Phialiden, kurze, ungeordnete Ketten glattwandiger, elliptischer Konidiosporen.

Spezifische Antigen- und Antikörpernachweise sind in Entwicklung [2]. Der Platelia® *Aspergillus*-Antigen Enzym-Immuno-Assay (BioRad, München) kreuzreagiert mit *Penicillium*-Antigen und kann zur Diagnostik und Therapieüberwachung von *P. marneffei*-Infektionen herangezogen werden [3].

Molekulare Diagnostik: *P. marneffei*-Infektionen sind mittels PCR-Assay diagnostizierbar. Mehrere Primer und Sonden wurden publiziert [2].

### Zygomycosen

**Hintergrund.** Die Zygomycota sind neben den Ascomycota, Basidiomycota und Chytridiomycota eine von vier Abteilungen der Eumycota. Zygomycosen sind seltene, weltweit vorkommende, rhinocerebrale, pulmonale oder viszerale invasive Mykosen. In mehr als 80% der Fälle ist *Rhizopus oryzae* der Erreger [4].

**Labordiagnostik.** Die Diagnose von Zygomycosen erfolgt in der Mehrzahl der Fälle histologisch. Im Gewebe finden sich unseptierte Myzelien unterschiedlichen Kalibers (3–10 µm) mit rechtwinkligen Verzweigungen. Die Myzelien lassen sich mittels GMS oder Calcofluorweiß gut anfärben. Reinkulturen der fakultativ humanpathogenen Zygomyceten wachsen auf Sabouraud-Glukose-Agar oder Blutagar bei 37 °C recht gut. Aus klinischem Untersuchungsmaterial wachsen Zygomyceten jedoch schlecht an. Wenn ein Zygomycet überhaupt anwächst, zeigt sich meist nach 24 Stunden bereits sichtbares schnelles Wachstum eines hohen weißen Luftmyzels. Schon nach wenigen Tagen sind die charakteristischen Endosporangien (Köpfchen) ausgebildet, deren Morphologie zusammen mit der Architektur der Myzelien, Traghyphen und ggf. Würzelchen die Artdiagnose ermöglicht.

Molekulare Diagnostik: Spezifische Primer für Zygomyceten auf dem 18S rRNA-Gen wurden beschrieben. Die Sequenzierung von Amplifikationsprodukten ermöglicht die Artdiagnose von Zygomyceten aus Gewebe oder von sterilen Kulturen.

### Wertigkeit des *Aspergillus*-Galactomannan-Antigen-Nachweises zur Diagnostik invasiver *Aspergillose*

#### D. Rimek

Thüringer Landesamt für Lebensmittelsicherheit und Verbraucherschutz, Dezernat Medizinische Mikrobiologie, Erfurt

Die invasive *Aspergillose* (IA) stellt für immunsupprimierte Patienten, insbesondere mit hämatologischen Erkrankungen und nach Knochenmarktransplantation, nach wie vor eine ernste Erkrankung mit hoher Letalität dar. Ein schneller und sicherer Nachweis von *Aspergillus* mittels kultureller Methoden oder Antigennachweis hat daher die größte Bedeutung für eine rechtzeitige Diagnosestellung und Therapieeinleitung.

Galactomannan (GM) ist ein wichtiger Bestandteil der Zellwand von *Aspergillus* spp. Der erste kommerziell erhältliche Test zum GM-Nachweis war ein Latex-Agglutinationstest (Pastorex®, Fa. Sanofi-Pasteur/Fa. Bio-Rad, München) mit einer Nachweisgrenze von 15 ng GM pro ml Serum. Der Test basiert auf dem monoklonalen Rattenantikörper EB-A2, gerichtet gegen Galactomannan von *Aspergillus* spp. Er zeigt eine hohe Spezifität, die Sensitivität ist hingegen zu niedrig, sie liegt je nach Studie zwischen 25 und 70%. Eine deutliche Verbesserung brachte der 1995 eingeführte Platelia® *Aspergillus* ELISA (Fa. Sanofi-Pasteur/Fa. Bio-Rad, München). Hierbei handelt es sich um einen Ein-Phasen-Sandwich ELISA, bei dem der monoklonale Rattenantikörper EB-A2 sowohl als Bindungs-, als auch als Nachweisantikörper eingesetzt wird [1]. Die untere Nachweisgrenze des Tests beträgt 1 ng GM pro ml Serum. Die Auswertung erfolgt durch Indexbildung mittels eines cut-off Serums. Bei einem Index < 1 gilt die entsprechende Serumprobe als GM-negativ, ein Index zwischen 1 und 1,5 wird als fraglich bewertet, bei einem Index ≥ 1,5 ist die Probe GM-positiv. Fragliche und positive Proben sollten durch eine zweite Serumprobe bestätigt werden. Zwei aufeinanderfolgende positive Proben weisen auf das Vorliegen von GM im Serum hin und damit mit hoher Wahrscheinlichkeit auf das Vorliegen einer IA. Bei Risikopatienten wird ein Screening ein- bis zweimal pro Woche empfohlen [2].

Sensitivität und Spezifität des Assays zur Diagnostik der IA bei hämatologischen Patienten wurden in diversen Studien bestimmt. Die Sensitivität lag bei Patienten mit gesicherter IA bei 65 bis 100%, die Spezifität zwischen 90 und 98% [3]. In einem Teil der Fälle war dabei der GM-ELISA vor dem Auftreten klinischer Symptome positiv, so dass er zu einer frühzeitigen Diagnosestellung beitragen konnte. Neuere Studien empfehlen den cut-off auf 0,5 herabzusetzen, da dies zu einer früheren Diagnosestellung beiträgt [4]. Unter der Maßgabe von zwei aufeinanderfolgenden positiven Seren wird die Spezifität dadurch nicht wesentlich verschlechtert.

Die Spezifität des GM-Nachweises ist zwar hoch, falsch positive Ergebnisse können jedoch vorkommen. So wurden Kreuzreaktionen des verwendeten Antikörpers mit anderen Pilzen wie *Penicillium*, *Paecilomyces* und *Alternaria*, mit Nahrungsmitteln wie Getreide, Getreideprodukten und Milchprodukten, mit Antibiotika wie Piperacillin-Tazobactam oder mit Lipoteichonsäure von *Bifidobacterium* spp. beschrieben. Ein einzelner positiver Wert

sollte daher immer durch sofortige Untersuchung eines Zweitserums bestätigt werden.

Der derzeitige hohe Stellenwert des Platelia® *Aspergillus* ELISA in der Diagnostik der IA wird dadurch deutlich, dass der Test in die Definitions- und Klassifikationskriterien der IA aufgenommen wurde [5]. Seit Mai 2003 ist er darüber hinaus in den USA von der FDA zugelassen. In drei amerikanischen Krebszentren wurden 1890 Serumproben von 170 Patienten untersucht. Der Platelia® *Aspergillus* ELISA erreichte eine Sensitivität von 80,7% und eine Spezifität von 89,2%, was die FDA zur Zulassung veranlasste.

Damit hat der GM-Nachweis mittels Platelia® *Aspergillus* ELISA derzeit bei Risikopatienten einen festen Stellenwert in der frühzeitigen Diagnostik einer IA.

### Histopathologische Diagnostik von invasiven Schimmelpilzinfektionen

#### L.-C. Horn

Institut für Pathologie, Universität Leipzig

Bei Risikopatienten lassen sich Schimmelpilze morphologisch in verschiedenen Materialien mit differenten Methoden nachweisen. Abgesehen von der immunhistochemischen Detektion (s. u.) kann rein histomorphologisch die Pilzinfektion zwar bewiesen werden; eine Artbestimmung des jeweiligen Erregers ist jedoch der mykologischen Untersuchung vorbehalten.

In Abhängigkeit vom Studienkollektiv und dem Design jeweiliger Untersuchungen lassen sich bei bis zu 25% aller Patienten mit einem Tumorleiden bzw. hämatologischer Systemerkrankung invasive Mykosen nachweisen.

#### Makroskopie

Im Rahmen der autoptischen Diagnostik sind charakteristische makroskopische Befunde nicht zu erwarten. Oberflächliche Infektionsherde auf Schleimhäuten sind nicht selten über Erosionen bzw. Ulzerationen angeordnet und weisen eine granuliert Struktur, teilweise mit Randwallbildung auf. Pulmonale Läsionen und solche in verschiedenen parenchymatösen Organen bei disseminierter (*Aspergillus*-) Infektion weisen meist eine geringe umschriebene Konsistenzvermehrung mit brüchig-bröckeliger Konsistenz auf und sollten histologisch untersucht werden. Bedingt durch die ausgeprägte Gefäßinvasion entstehen häufig Ischämiebezirke, die hämorrhagisch imbibierte bzw. infarziert sein können (insbesondere in Lunge und Hirn).

Makroskopisch sichtbare Aspergillome sind bei disponierten, immunsupprimierten Patienten selten.

#### Histologie invasiver Schimmelpilzinfektionen

Histomorphologisch findet sich bei der *Mucor*-Infektion ein sehr breites Myzel mit etwa 20–30 µm Durchmesser (bei *Aspergillus* bis etwa 5 µm Durchmesser; Brandt 1980) mit starken Kaliberschwankungen.

Die *Aspergillus*-Mykose zeigt histologisch ein regelmäßig dichotom verzweigtes, meist echtes Myzel mit Septierungen und oft

geordnetem Wachstum. Bei Abstrichen oder Spülzytologien aus dem Respirationstrakt kann man gelegentlich die charakteristischen und namengebenden Fruchtköpfchen erkennen.

Histomorphologisch ist eine Unterscheidung zu einer durch *Scedosporium*-Species hervorgerufenen Mykose nicht möglich.

Bei diagnostischen Biopsien ist es wichtig, dass der Verdacht auf eine Pilzinfektion dem Pathologen mitgeteilt wird, damit bereits *a priori* entsprechende Sonderfärbungen angeordnet werden können bzw. eine ausgedehnte Materialentnahme erfolgt und somit kein Zeitverlust bei der Diagnostik eintritt.

Der färberische Nachweis von Schimmelpilzen hängt im Wesentlichen vom Erhaltungszustand bzw. dem Alter des Myzels ab. Die histologische Detektion einer Mykose ist im konventionellen Hämatoxylin-Eosin-gefärbten Schnitt prinzipiell möglich, kann jedoch beim Vorhandensein nur weniger oder schlecht erhaltenen Pilzstrukturen falsch negativ sein. Die Verwendung der PAS-Färbung ist oft hilfreich. Aufgrund des Verlustes von sauren Molekülgruppen bei alternden Hyphen und nach antimykotischer Therapie hat sich die Versilberung nach Grocott enorm bewährt. Sie ist jedoch nicht spezifisch für den Pilznachweis. Nachteilig gegenüber der PAS-Färbung ist der relativ hohe Sach- und Zeitaufwand sowie die Tatsache, dass die notwendigen Färbereagenzien immer frisch hergestellt werden müssen.

Prinzipiell ist die fluoreszenzoptische Darstellung mit sog. optischen Aufhellern („Weißmachern“) möglich. Einschränkend muss gesagt werden, dass die Färbereaktion in einem abgedunkelten Raum durchzuführen ist und ein Fluoreszenzmikroskop mit einem entsprechend geeignetem Filtersatz die notwendige Ausrüstung darstellt.

Der Nachweis von *Aspergillus*-Spezies ist auch immunhistochemisch möglich. Obwohl methodisch aufwändiger, lassen sich insbesondere *Aspergillus*-Infektionen mittels PCR-Technologie auch am Biopsie- bzw. *post mortem* entnommenen Gewebe mit hoher Empfindlichkeit und Spezifität nachweisen.

#### Mykotoxine

##### H. Hof

Institut für medizinische Mikrobiologie und Hygiene, Universitätsklinikum Mannheim

Toxine spielen eine große Rolle bei der Pathogenese bakterieller Infektionen als Virulenz- und Pathogenitätsfaktoren. Die Rolle von Mykotoxinen ist damit keineswegs vergleichbar. Sowohl Hefepilze als auch Schimmelpilze produzieren Mykotoxine d. h. sekundäre Metabolite, wovon es ca. 400 verschiedene chemische Substanzgruppen gibt [1].

Nur ganz selten nämlich fungieren Mykotoxine als Virulenzfaktoren, indem sie eben die Vermehrung der Pilze im Wirt steigern. Allenfalls Gliotoxin, das bei *Aspergillus fumigatus* und *Candida albicans* vorkommt, hat diese Funktion. Es inhibiert NFκB und stört damit diverse Funktionen der Wirtszellen bis hin zur Apoptose. Bei der Soorvaginitis wird dieses Pilzprodukt in großer

Menge im entzündlichen Sekret angetroffen [2] und kann dort die Funktion der Granulozyten stören [3]. Bei massiver Vermehrung von *Candida* im Dickdarm soll angeblich diese zytotoxische Substanz bewirken, dass Zellbarrieren abgebaut werden, so dass der Pilz leichter ins Gewebe vorrücken kann [4].

Dann wirkt es auch immunsuppressiv durch Hemmung der Funktion von Immunzellen. Auch bei der Infektion des Auges mit *Fusarium* spp. sollen Mykotoxine das Fortschreiten der Pilzinfektion bahnen [5].

Die anderen Mykotoxine sind allenfalls Pathogenitätsfaktoren, d.h. sie schädigen den Wirt, ohne dass der produzierende Pilz selbst davon profitiert.

Die meisten Mykotoxine werden mit der Nahrung aufgenommen. Bei akuter Intoxikation werden verschiedene Organe geschädigt, vor allem Niere und Leber; allerdings ist die chronische Wirkung viel bedeutungsvoller, da viele dieser Mykotoxine akkumulieren und dann nicht nur Organe schädigen sondern auch mutagen, teratogen und nicht zuletzt auch kanzerogen wirken können. Im Einzelfalle ist jedoch die Bedeutung der Mykotoxine schwer zu definieren; die tatsächliche Rolle der Mykotoxine als Einzelsubstanz aber auch in Verbindung mit anderen Noxen bei der Entstehung von Krebs ist bislang nur zu vermuten. Die kanzerogene Wirkung von Aflatoxin B (vor allem in Kombination mit dem Hepatitis-B-Virus) ist weithin bekannt, obwohl dieses Mykotoxin bei uns kaum eine Rolle spielt, weil der Pilz *Aspergillus flavus* in unseren Lebensmitteln nur selten das Toxin produziert und die belasteten Produkte aus den tropischen Ländern beim Import auf Grenzkonzentrationen hin kontrolliert werden. Patulin, Ochratoxin, Nivalenol und Desoxynivalenol (DON) belasten die Nahrung viel häufiger. Durch Akkumulation über Jahre können sie diverse Organschäden induzieren, aber auch mutagen wirken. Zearalenone sind eigentlich Phytoöstrogene, die in der

Umwelt stabil sind und auch im Menschen an den 17β-Östrogenrezeptor binden und dieselbe Wirkung auslösen wie die Antikonzeptiva [6].

*Stachybotrys chartarum* ist ein Schwärzepilz, der hohe Feuchtigkeit zum Wachstum benötigt, er produziert Sporen, die große Mengen von Stachylysin, einem Hämolyysin, Satratoxin, einem Trichotecen, und verschiedene andere Toxine enthalten. Diese Toxine werden also aerogen über die Sporen übertragen. Sie schädigen akut die Schleimhäute der Atemwege. Kleine Moleküle können als volatile organic compounds (VOC) aerogen übertragen werden. Man erkennt sie in belasteten Innenräumen schon an ihrem muffigen, modrigen Geruch; die Anfälligkeit der Menschen ist recht unterschiedlich; manche Individuen entwickeln mehr als nur Befindlichkeitsstörungen (sick building syndrome) [1].

Auch Griseofulvin und Penizillin sind im Prinzip Mykotoxine mit antibiotischer Wirkung, Ciclosporin A ist ein Metabolit mit stark immunsuppressiver Eigenschaft [1].

### Diagnostik bei Schimmelpilz-Allergien

**J. Kleine-Tebbe, A. Herold, G. Kunkel**  
Allergie- und Asthma-Zentrum Westend, Berlin

Schimmelpilzbestandteile (SPB) können IgE-vermittelte Symptome und in seltenen Fällen akute oder chronische Beschwerden einer exogen-allergischen Alveolitis (EAA) induzieren. Während der Atopiker ein erhöhtes Risiko für eine allergische Rhinokonjunktivitis (ARK) und allergisches Asthma bronchiale (AA) durch SPB besitzt, ist die EAA häufig durch lokalisierte oder berufliche Exposition bedingt. Aufgrund uncharakteristischer Beschwerden (siehe Tab. 1) wird die EAA nicht selten zu spät erkannt, so dass

Tab. 1 Synopsis allergischer Erkrankungen durch Schimmelpilzantigene

	ARK, AA	EAA
Mechanismus	Typ-I-Reaktion	Typ-III/Typ-IV-Reaktion
Risikofaktoren	Atopie	(berufliche) Exposition
Antigene	(Glyko)-Proteine (z. B. von <i>Alternaria</i> , <i>Cladosporium</i> )	u. a. SPB (z. B. bei Farmer- u. Befeuchterlunge) u. (Glyko)-Proteine von Bakterien (Thermoactinomydeten, Micropolyspora)
Exposition	häufig ubiquitär, <i>Alternaria</i> : Juli, August, auch nach Regen	häufig lokal, ggf. beruflich
Symptome*	ARK: Augenjucken, -rötung, -schwellung, Niesen, Fließschnupfen, Nasenblockade AA: Schweratmigkeit, trockener Husten, anstrengungsbedingte Kurzatmigkeit, Atemnot, Auswurf	akut: Schüttelfrost, Gliederschmerzen, Husten, Fieber chronisch (häufig uncharakteristisch): trockener Husten, Abgeschlagenheit, Belastungsluftnot
Hauttest*	Pricktest*	-
Labortest*	spezifisches IgE*	Immunkomplexe: zirkulierende IgG-Antikörper und spezifische Antigene
Lungenfunktion	ggf. unauffällig, obstruktive Ventilationsstörung, bronchiale Hyperreaktivität,	restriktive Ventilationsstörung, verminderte Lungendehnbarkeit u. Diffusionskapazität
Provokation*	nasal* (konjunktival) falls negativ ggf. bronchial*	(inhalativ, ggf. BAL) [2] cave: Exazerbation der EAA
Maßnahmen	Allergenkenz (sofern möglich) spezifische Immuntherapie *diagnostische Voraussetzungen	strikte Allergenkenz, ggf. BK-Verdachtsmeldung
Pharmakother.	wie bei Pollenallergie	systemische Kortikosteroide
Prognose	je nach Ausprägung, rechtzeitiger Diagnostik u. Therapie	bei rechtzeitiger Erkennung u. erfolgreicher Allergenkenz gut

(Abkürzungen: AA Allergisches Asthma, ARK Allergische Rhinokonjunktivitis, BAL bronchoalveoläre Lavage, EAA Exogen allergische Alveolitis, RG Rasselgeräusche, SPB Schimmelpilzbestandteile)



sich die pneumologische Abklärung [1] verzögert und irreversible Veränderungen bis zur Lungenfibrose drohen, besonders wenn keine konsequente Allergenkarenz erreicht wird.

Aufgrund der parallelen Gräserblüte werden sommerliche IgE-vermittelte Beschwerden durch SPB (von Juni bis September durch *Alternaria*; Maximum: Juli – August) häufig fehlinterpretiert. Die saisonalen Schimmelpilze gehören bei Heuschnupfenverdacht in die Routine-Allergiediagnostik (Pricktest), obwohl sie weitaus seltener positiv sind als Gräserextrakte. Eine ergänzende Bestimmung des spezifischen IgE bei positiven Hautreaktionen sichert den Verdacht einer allergischen Sensibilisierung gegen SPB. Die klinische Relevanz ist anamnestisch nicht immer eindeutig, so dass vor therapeutischen Entscheidungen ein konjunktivaler oder nasaler Provokationstest durchzuführen ist. Bleibt eine positive Reaktion aus, ist bei anamnestischen oder klinischen Asthmahinweisen vor Entscheidung zur spezifischen Immuntherapie eine spezifische bronchiale Provokation (nur beim erfahrenen Pneumologen) geeignet, die klinische Relevanz einer Schimmelpilzallergie (meistens gegen *Alternaria* [3], seltener *Cladosporium*, s. Abb. 1) zu sichern. Der positive Provokationstest ist folglich neben einer hinweisenden Anamnese und dem Sensibilisierungsnachweis (Pricktest und spez. IgE) eine notwendige Voraussetzung für die Indikation zur spezifischen Immuntherapie mit SPB. Die allergologische Diagnostik mit anderen Schimmelpilzspezies ist häufig durch unzureichend charakterisierte Extrakte erschwert [4], abgesehen davon, dass sie außer der Karenzempfehlung i. d. R. keine therapeutischen Konsequenzen hat, da nur mit Extrakten von *Alternaria* und *Cladosporium* die spezifische Immuntherapie in klinischen Studien erfolgreich angewandt und dokumentiert wurde. Nachweismethoden von SPB in Innenräumen werden intensiv diskutiert [5] und sind für die Routineanwendung (noch) nicht zu empfehlen.

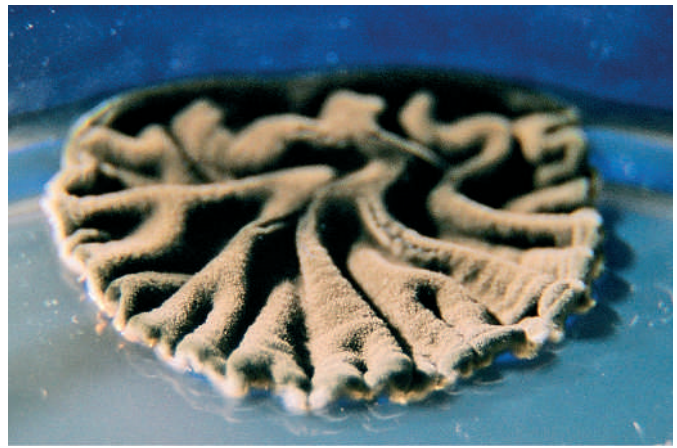


Abb. 1 *Cladosporium* cf. (*confertur*) Kontamination/„Anflugkeim“, Kolonie auf Sabouraud 4%-Glukose-Agar.

Über die Vorträge „Dermatomykosen durch Schimmelpilze“ sowie „Einführung in die Identifizierung von *Aspergillus* und *Penicillium*-Arten“ wird separat berichtet.

#### Literatur beim Verfasser

## Buchbesprechung

### Praktische Tropen- und Reisemedizin

H. J. Diesfeld, G. Krause, D. Teichmann

Patientenberatung und Empfehlungen zur Diagnose und Therapie von Tropenerkrankungen. Stuttgart: Thieme, 2003. 2. überarb. Aufl., 257 S., 13 Abb. u. 12 Karten. Kart. 24,95 €. ISBN 3-13-108342-5

Die 2. Auflage dieses 250 Seiten starken Taschenbuches ist nach wie vor eine vorbildliche Information für Patienten, für solche die Gesunde bleiben wollen und auch eine gute Anleitung für Ärzte. Drei exquisite Kenner der Infektiologie und der Tropenkrankheiten sind, unter der Führung des Altmeisters Hans Jochen Diesfeld, dafür verantwortlich.

Was vor Antritt einer Reise, was nach der Rückkehr einer solchen zu bedenken ist und natürlich all die Tropenkrankheiten, zu meist infektiöser Natur, die es dort zu vermeiden oder, im Falle einer Ansteckung, zu erkennen und zu behandeln gilt. Klar und gut gegliedert wird man kundig und verliert erfreulicherweise nicht die einer Reise bekömmliche Zuversicht.

Der Anhang ist von besonderem Wert. Zunächst kommen die besonderen Fragen gesondert zu Sprache, wie Reisen in der Schwangerschaft, Impfungen, Blutspenden und viele andere mehr. Die Meldepflicht wird erwähnt und die Anschriften tropenmedizinischer Einrichtungen im deutschen Sprachraum sind angeführt. Aktuelle Informationen sowie passende Empfehlungen fehlen nicht. Die Endemiegebiete und das Vorkommen ausgewählter Krankheiten sind in Tabellen und Karten offen gelegt

Und die Haut und unsere Dermatologie? Beide sind gut vertreten inklusive die gesamte Venerologie. Ektoparasiten, bakterielle und virale Hautinfekte sowie die Mykosen sind dargestellt und ebenfalls die über und durch die Haut gelangenden Infektionen. Ein wertvolles Buch, das vor und gegebenenfalls während und nach einer Reise konsultiert werden möchte. Es hilft, und wer geht nicht öfters auf Reisen!

E. G. Jung, Heidelberg