

P. R. Grahmann¹
M. Brauer²
L. Hüter²
H. Sayer³
R. Neumann⁴
R. K. Braun^{1,5}

Respiratorische Insuffizienz und pulmonale Fibrose als Spätfolge einer Chemotherapie – induziert durch Sauerstoffexposition

*Respiratory Failure and Pulmonary Fibrosis as a Late Side-Effect After
Chemotherapy –Induced by Oxygen Administration*

Zusammenfassung

Eine pulmonale Fibrose kann als späte Folge einer erfolgreichen Chemotherapie mit und ohne Strahlentherapie relevant werden (besonders nach Bleomycin). Neben der bekannten frühen Bleomycin-assoziierten Pneumonitis mit Fibroseinduktion, sollten auch mehr als 5 Jahre nach erfolgreicher Chemotherapie Sauerstoffgaben sorgfältig abgewogen und zuvor mit einer erweiterten Lungenfunktion, mit Spiroergometrie und Blutgasanalyse unter Belastung, evaluiert werden. Zwei Fallberichte weisen auf das für beide Patienten letale Risiko hin, durch Sauerstoffapplikation eine späte Lungenfibrose-Induktion, sogar mit bilateralen Pneumothoraces, auszulösen, trotz erfolgreicher Chemotherapie mit Bleomycin, eines Zungengrundkarzinoms im einen Fall oder eines kurativ behandelten Non-Hodgkin-Lymphoms im anderen Fall. Bei nur begrenzten therapeutischen Alternativen bleibt nach einer Sauerstoff-induzierten Lungenfibrose als Spätfolge einer Chemotherapie letztlich nur die – frühzeitig einzubeziehende – Option einer Lungentransplantation. Frühzeitiges Erfassen von Diffusionsstörungen und bei Identifikation der Risikokonstellation, engmaschiges Monitoring könnten die geschilderten schweren Folgen vermeiden, zumindest mindern helfen.

Abstract

Pulmonary fibrosis (PF) may develop following successful chemotherapy for malignancy, even if such therapy is not combined with radiotherapy. Bleomycin, which is known to induce acute pneumonitis and lung fibrosis, is especially associated with chemotherapy-induced PF, and bleomycin-induced pulmonary fibrosis can occur more than five years after such therapy. Additionally, supplemental oxygen therapy can trigger the onset of pneumonitis and lethal PF in patients who have previously received bleomycin therapy. Careful assessment of lung function via spirometry and arterial blood gas analysis during exercise are required if the administration of supplemental oxygen is considered. Two case reports reveal the potential lethal risk of oxygen for patients who have been treated with bleomycin: (1) a patient with successfully resected and treated basal tongue carcinoma and (2) a patient in remission after being treated for non-Hodgkin lymphoma. Single and double lung transplantation is the only therapeutic option for patients with severe, oxygen-induced PF and should be included as an indication for lung transplantation. Early recognition of pulmonary diffusion abnormalities and establishing a risk profile, as well as consequent monitoring of pulmonary function, may help to avoid or at least reduce the risk of PF induced by oxygen therapy when administered to patients who have previously been given bleomycin.

Institutsangaben

¹Friedrich-Schiller-Universität Jena, Klinik für Innere Medizin I, Kardiologie, Angiologie, Intensivmedizin, Pneumologie und Allergologie/Immunologie

²Friedrich-Schiller-Universität Jena, Klinik für Anästhesiologie und anästhesiologische Intensivmedizin

³Friedrich-Schiller-Universität Jena, Klinik für Innere Medizin II, Hämato-Onkologie, Gastroenterologie

⁴Friedrich-Schiller-Universität Jena, Institut für Interventionelle und Diagnostische Radiologie

⁵University of Wisconsin, Madison; Research Faculty, Division of Cardiothoracic Surgery, Medical School, Madison, USA

Korrespondenzadresse

Dr. med., Dipl.-Psych. FCCP Paul Reinhard Grahmann · Friedrich-Schiller-Universität · Klinik für Innere Medizin I · Kardiologie, Angiologie, Intensivmedizin, Pneumologie und Allergologie/Immunologie · Erlanger Allee 101 · 07740 Jena · E-mail: pr.grahmann@med.uni-jena.de

Eingang: 29. Juni 2005 · **Nach Revision akzeptiert:** 26. September 2005

Bibliografie

Pneumologie 2005; 59: 763–769 © Georg Thieme Verlag KG Stuttgart · New York
DOI 10.1055/s-2005-919069
ISSN 0934-8387

Einleitung

Auch Jahre nach erfolgreicher antiproliferativer Behandlung können sich bis dahin nicht nachweisbare und unerwartete Auswirkungen einer Chemotherapie als ernsthaft und lebensbedrohend erweisen. Dieses Problem wird in der Literatur nur vereinzelt in Fallberichten und kleineren Kohortenstudien wahrgenommen [1–3] und soll im Folgenden anhand von zwei Verläufen dargestellt werden. Mit dem Hinweis auf besonders zu beachtende Chemotherapeutika und die besondere Rolle von höher konzentrierten Sauerstoffgaben sollen mögliche diagnostische und therapeutische Optionen abgeleitet werden.

Patient 1

Jetziger Aufnahmegrund

Die 25-jährige Patientin stellte sich mit seit 6 Wochen progredienter schwerer Dyspnoe und bilateralem Thoraxschmerz vor, der ca. 6 Stunden zuvor begonnen hatte. Wesentlicher Husten wurde verneint, wie eine aktuelle Gewichtsabnahme, Fieber, Schweißausbrüche, Allergie und Nikotinkonsum.

Vorgeschichte

Mit 18 Jahren wurde wegen M. Hodgkin (noduläre Sklerose, initiales Stadium IIIb) eine kombinierte Radiochemotherapie nach dem Hybrid-Protokoll durchgeführt (involved field: 25 Gy Herddosis, ABVD-Schema: Adriamycin 25 mg/m², Bleomycin 10 mg/m², Vinblastin 6 mg/m², DTIC 375 mg/m²). Zudem bestand eine ältere Subclavia-Thrombose und ein inkomplett rückgebildetes Horner-Syndrom links nach Anlage eines zentralen Verweilkatheters drei Jahre zuvor. Nach Lymphknotenrezidiv rechts infraclavikulär wurde im 23. Lebensjahr zunächst lokal bestrahlt, bei lokoregionärem Rezidiv ein halbes Jahr später der Lymphknoten extirpiert, mit anschließender Chemotherapie (Dexa-BEAM-Protokoll) (3 Kurse myeloablatives Schema: BCNU: 470 mg, Ethophos: 940 mg, Cytarabin: 1240 mg, Melphalan: 220 mg), dann autologer peripherer Stammzelltransplantation, seither bestand komplette Remission.

Die gynäkologische und Familien-Anamnese waren unauffällig, außer eines diätetisch eingestellten Diabetes mellitus des Vaters und einer nicht therapiepflichtigen Pollenallergie des Bruders.

Vorbefunde

Ein halbes Jahr zuvor waren die Blutgase unter Belastung bis 50 Watt ausgeglichen (Abbruch bei Beinschwäche), bei normaler TLC, und leicht eingeschränkter CO-Diffusion (Krogh-Faktor 77%). Auffällig war ein Herzfrequenzanstieg von 164 auf 200 Schlägen pro Minute nach Belastung. Deshalb erfolgte eine weitergehende kardiologische Abklärung, im Ergebnis mit der Verdachtsdiagnose einer belastungsinduzierten pulmonalarteriellen Hypertonie bei diastolischer Dysfunktion. Die empfohlene Pulmonaldruckmessung unter Belastung wurde von der Patientin abgelehnt. Eine Computertomographie schloss Lungenarterienembolien aus. Wie auch im planaren Röntgenbild fanden sich seit der Strahlentherapie konstante, auf das Bestrahlungsfeld limitierte radiogene Fibrosierung. Bei nachdrücklich geäußertem Patientenwunsch wurde trotz aktuell fehlender Indikation hausärztlich/pneumologisch eine Sauerstofflangzeittherapie

(2–3 Liter pro Minute/16 Stunden pro Tag) eingeleitet, ca. 6 Wochen vor stationärer Aufnahme.

Therapie bei Aufnahme

Die Medikation bestand aus Prednisolon 5 mg/d, Bisoprolol 10 mg morgens und 5 mg abends wegen einer Sinustachykardie, bei Bedarf Paracodein, ohne Atemwegsobstruktion eine Kombination aus Fenoterol (200 µg) und Ipratropiumbromid (40 µg) über Inhalationshilfe, weiterhin niedermolekularem Heparin (0,3 ml s. c.).

Klinischer Aufnahmebefund

Die Patientin wies nach ca. 8 kg langsamem Gewichtsverlust über 12 Wochen im letzten Vierteljahr ein stabiles Körpergewicht auf (1,64 m, 41,3 kg). Es fanden sich eine leichtgradige Tachypnoe, sowie periphere Zyanose, unauffällige Lymphknotenstationen, bei im Übrigen unauffälliger Thoraxkonfiguration, seitengleich vermindert atemverschiebliche Lungengrenzen, apikal abgeschwächtes Atemgeräusch, sowie knarrende Nebengeräusche in- und expiratorisch. Es bestanden keine Ödeme, regelmäßige Herzaktion (108/min), normale Herztöne ohne Strömungsgeräusche, Normotonie. Es konnte ein unauffälliger abdominaler Befund erhoben werden, normale Muskeleigenreflexe und außer dem befundstabilen Horner-Syndrom links kein umschriebenes motorisches oder sensibles Defizit.

Klinisch-chemische Befunde bei Aufnahme (SI-Units):

Erniedrigt waren Serumkreatinin (34 µmol/l: 44–96), Harnstoff (3,5 mmol/l: 3,6–8,9), Albumin (26,9 g/l: 35–52), Cholinesterase (29,0 µmol/l-s: 47–123), Transferrin (1,81 g/l: 2–3,6). Pathologisch erhöht waren CRP (69,0 mg/l: <5), ALAT (0,52 µmol/l: 0,08–0,25), GLDH (197 µmol/l-s: <50), Gamma-GT (1,79 µmol/l-s: 0,07–0,30), alkalische Phosphatase (5,34 µmol/l-s: 3,00–2,83), Proteinelektrophorese Albumin (51,0%: 55–69), Alpha-1-Globulin (5,3%: 1,5–4,0), Alpha-2-Globulin (18,8%: 8,0–13,0) Beta-Globulin (12,3%: 7–15), Gamma-Globulin (12,6%: 1,5–4,0), eben detektierbare monoklonale Bande: in der Immunfixationselektrophorese mehrere sehr diskrete Banden, IgG-kappa und IgG-lambda, bei Kontrolle nicht mehr nachweisbar. Die übrigen Parameter, inklusive einer erweiterten Erregersuche, lagen im Normbereich.

Das EKG war unauffällig, ohne Hinweis auf Repolarisationsstörungen oder Rechtsherzbelastung. In der Langzeitregistrierung über 24 Stunden ergibt sich eine durchschnittliche Tagesfrequenz von 121 P/m (von 62–162), nachts 106 P/m ohne supraventrikuläre oder ventrikuläre Extrasystolen.

In der Lungenfunktion bildete sich eine schwere Restriktion ab (TLC-bodypl. 55%), in der Blutgasanalyse eine mittelgradige respiratorische Partialinsuffizienz, nach Belastung im 6-Minuten-Gehstest eine schwere Partialinsuffizienz.

In der aktuellen Computertomographie mit High-resolution-Schichten wurden bilateral mehrfach gekammerte Spondanpneumothoraces nachgewiesen, sowie eine Lungenarterienembolie oder entzündliche Infiltrate ausgeschlossen. Einer radiogenen Lungenfibrosierung zugeordnet wurden befundkonstante kleinere Fibrosefelder in den apikalen Lungenbereichen beidseits (Abb. 1–3).

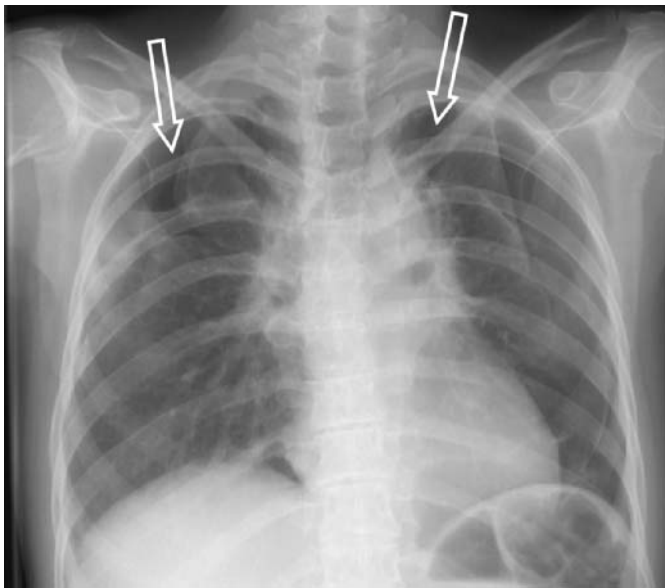


Abb. 1 Patientin 1, Röntgen Thorax planar im posterior-anterioren Strahlengang, zeigt bei Aufnahme einen beidseitigen Pneumothorax (Pfeile) apikal-betont, links auch bis basal erkennbar. Bei sonst unauffällig abgebildetem Lungenparenchym finden sich im Bereich des ehemaligen mediastinalen Bestrahlungsfeldes lokalisierte narbig imponierende Residuen.

Verlauf

Nach ca. 6 Wochen Drainage-Therapie und nach Ausschluss eines Infektes intensivierten antiinflammatorischem Regime konnten die sich nicht vollständig entfaltenden Pneumothoraces so weit stabilisiert werden, dass die Patientin nach Drainagezug nach Hause entlassen werden konnte. Die Sauerstoffzufuhr konnte beendet werden. Zu Hause wurde die Sauerstofflangzeittherapie wieder aufgenommen. Sechs Wochen später wurde eine stationäre Wiederaufnahme, wegen progredienter Ruhedyspnoe bei radiologischen Zeichen zunehmender bilateraler pulmonaler Fibrose erforderlich. Die Restpneumothoraces blieben gleich, es imponierte erneut eine schwere respiratorische Partialinsuffizienz. Bei fehlender Alternative erfolgte der interdisziplinäre Entschluss zur Aufnahme auf die Transplantationsliste. Kurz später war bei zunehmender respiratorischer Insuffizienz eine intensivmedizinische Betreuung erforderlich. Die „high urgency“ Listung für eine Transplantation erfolgte. Die Patientin verstarb 4 Wochen später an nicht therapierbarer respiratorischer Insuffizienz, trotz Einsatz des gesamten intensivmedizinischen Armamentariums bis hin zur extrakorporalen Membranoxygenierung unter den Zeichen des Multiorganversagens. Eine Obduktion wurde von den Verwandten nicht gewünscht.

Patient 2

Aktuelle Anamnese

Der 63 Jahre alte Patient wurde konsiliarisch vorgestellt bei zunehmender Verschlechterung der respiratorischen Parameter unter invasiver Beatmung, postoperativ neu aufgetretenen bilateralen Fibrosezeichen und zuvor kardio-pulmonal uneinge-

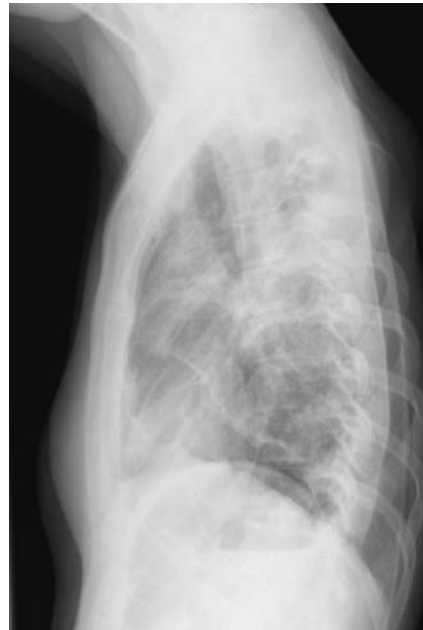


Abb. 2 Patientin 1, Röntgen Thorax planar im seitlichen Strahlengang, rechts-anliegend. Hier lassen sich die Pneumothoraces im ventralen und basalen Anteil erkennen, die Summation der Parenchyms zeigt hier deutlicher den fibrotischen Umbau.

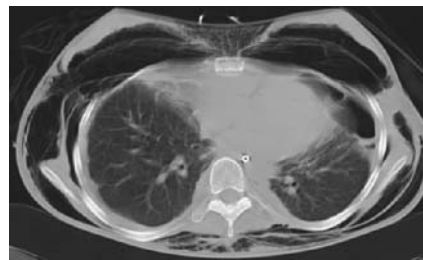

Abb. 3 Patientin 1, computertomographischer Schnitt durch den basalen Bereich zwei Wochen nach Aufnahme mit beidseitigen Pneumothoraces und nach Drainage. Links ventral basal organisierender Restpneu, linksbetont fibrotische Narbenzüge, rechtspleural organisierender Erguss mit beginnender Vernarbung. Ausgeprägtes beidseitiges Hautemphysem.

schränkter Konstellation ohne Hinweis auf eine (insbesondere virale) Infektion.

Es wurde über eine zunächst unauffällige Narkose und postoperativen Verlauf nach Rezidivresektion eines zehn Jahre zuvor erstmals diagnostiziertes Zungenkarzinoms berichtet. Während der Narkoseführung wurde eine inspiratorische Sauerstoffkonzentration von 35% in Lachgas gewählt. Die Narkose wie auch der postoperative Verlauf gestalteten sich komplikationslos. Zur Kontrolle einer postoperativen fazialen Schwellung wurde der Patient nachbeatmet und konnte nach zehn Stunden postoperativ problemlos extubiert werden. Ein transienter in- und expiratorischer Stridor konnte mit einer Einmalgabe von 100 mg Prednisolon intravenös kuptiert werden. Radiologisch zeigte sich in der planaren Aufnahme am 1. postoperativen Tag eine Transparenzminderung rechts basal, die auf der unmittelbar postoperativ angefertigten Röntgenaufnahme nicht auffällig war (Abb. 4).

Nach Verlegung auf die Normalstation wurde der bis dahin unauffällige Patient zunehmend dyspnoisch. Am 4. postoperativen Tag verschlechterte sich die respiratorische Situation und der Patient musste auf die Intensivstation verlegt werden. Er präsent-

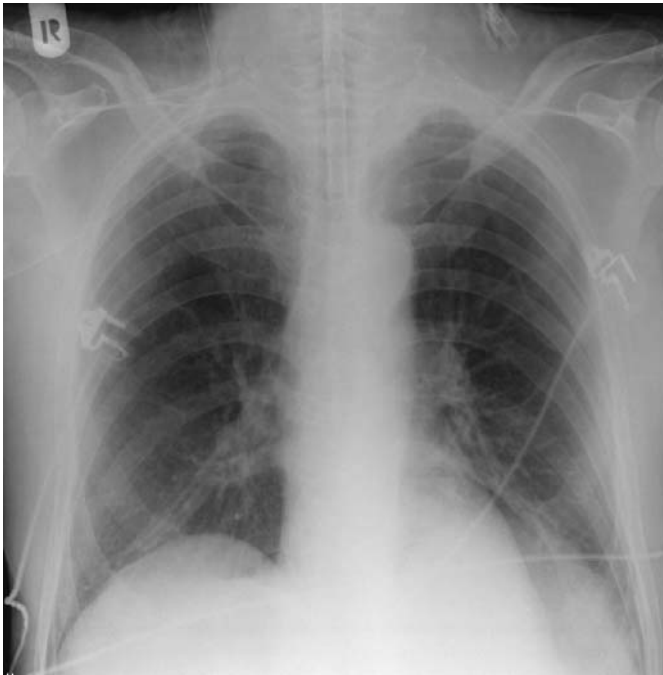

Abb. 4 Patient 2, dritter postoperativer Tag mit zunehmender Dyspnoe. Im planaren Röntgen des Thorax, im posterior-anterioren Strahlengang, geringe noduläre Zeichnungsvermehrung beider Lungenabschnitte, links basal unscharf abgebildeter Zwerchfell-Lungenübergang, eher infiltrativ, ohne Hinweis auf Pleuraerguss.

tierte auskultatorisch grobblasige Rasselgeräusche beidseits, radiologisch beidseitige interstitielle Infiltrate (Abb. 5). Unter Erfordernis-angepasster zunehmender Sauerstoffzufuhr entwickelte sich eine zunehmende respiratorische Erschöpfung. Nach weiteren 16 Stunden erfolgte die Intubation und mechanische Ventilation sowie im Weiteren die Tracheotomie.

Auch unter Intensivierung der Respirator- und Lagerungstherapie verschlechterte sich die Oxygenierung und der Patient zeigte das klinische Bild eines ARDS, entsprechend den Kriterien der Amerikanisch-Europäischen Konsensus-Konferenz [4].

Voranamnese

Bei der ersten Diagnosestellung mit 53 Jahren wurde das Plattenepithelkarzinom der Zunge komplett reseziert und adjuvant bestrahlt mit 60 Gy sowie chemotherapiert (International Nasopharynx Cancer Study Group: Cisplatin 100 mg/m², Bleomycin 10 mg/m², -FU 800 mg/m²).

Mit 59 Jahren konnte komplikationslos ein Tumorrezidiv im Unterkiefer operativ ohne verbleibenden Tumorrest entfernt werden. Es wurde anschließend erneut adjuvant chemotherapeutisch (s.o., kumulative Dosis aus beiden Chemotherapien für Bleomycin 180 mg) behandelt. Aus der weiteren Anamnese ist ein langjähriger Nikotinkonsum erwähnenswert, jedoch ohne Auswirkungen auf die Lungenfunktion, die weder einen Hinweis auf Restriktion noch auf Diffusionsstörung aufwies, wie auch die präoperativen Röntgenaufnahmen keine interstitielle Zeichnungsvermehrung zeigten.

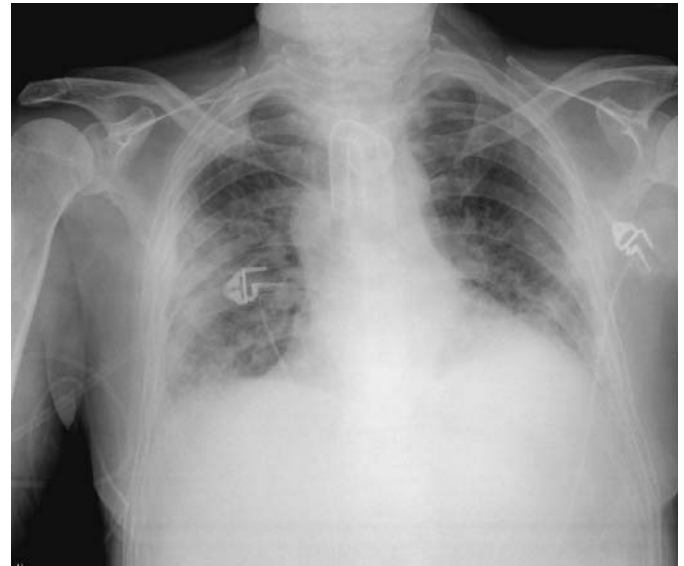


Abb. 5 Patient 2, zehnter postoperativer Tag im planaren Röntgen Thorax, posterior-anterioren Strahlengang, jetzt finden sich linksbetonte retikuläre, dicht imponierende Zeichnungsvermehrung, bei inoptimaler Inspirationslage, Z. n. Tracheostomaanlage.

Befunde

Die Bronchoskopie war nicht wegweisend mit wenig Sekret und keinem Hinweis auf eine Aspiration. In der Bronchusspülung ließen sich lediglich vereinzelt Staphylokokkus epidermidis nachweisen.

Erweiterte serologische Untersuchungen auf atypische Pneumonieerreger verliefen ebenso negativ wie die Suche nach viralen Erregern. Bei erhöhten Infekt-assoziierten Parametern (Procalcitonin 2,4 ng/ml, Leukozyten 15,4 Gpt/l) erfolgte die kalkulierte antibiotische Therapie mit Imipenem. Die Parameter fielen rasch ab und waren ab dem 3. Tag der Aufnahme im Referenzbereich. Im Weiteren konnten bronchoskopisch keine pathologischen Erreger nachgewiesen werden. Im Differenzialblutbild zeigte sich keine Eosinophilie.

Die beschriebenen radiologischen Veränderungen waren jetzt über der gesamten Lunge mit Bevorzugung der rechten Seite nachweisbar. Wenig später konnten dann beginnende fibrotische Veränderungen auf den Thoraxaufnahmen nachgewiesen werden. Entsprechende Veränderungen wurden auch im Nativ-CT des Thorax gesehen (Abb. 6).

Auf eine Lungenbiopsie wurde aufgrund der schweren respiratorischen Einschränkung verzichtet.

Therapie

Aus der weitergehenden Anamnese wurde bekannt, dass der Patient im Rahmen des Molinari-Schemas vier Jahre zuvor zur Behandlung des Zungenkarzinoms 180 mg Bleomycin erhalten hatte. Unter der Verdachtsdiagnose einer späten Sauerstoff-induzierten Chemotherapeutika-Pneumonitis nach Bleomycin wurde eine Therapie mit hochdosierten Kortikosteroiden (Methylprednisolon 1000 mg/Tag über 3 Tage, anschließend ausschleichend auf eine Erhaltungsdosis von 20 mg/Tag) begonnen.

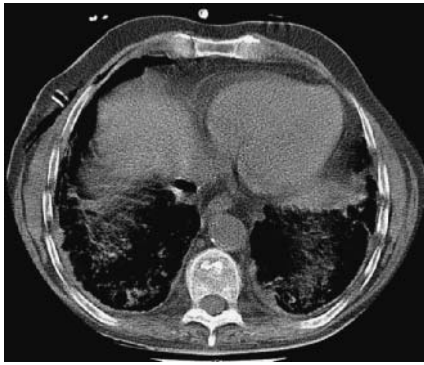

Abb. 6 Patient 2 computertomographischer Schnitt durch den basalen Bereich, eine Woche nach Beatmungsbeginn mit beidseitigem fibrotischem Umbau, sowie pleuralen, organisierenden Ergüssen mit beginnender Vernarbung.

Verlauf

Es kam zur radiologischen Verminderung der Infiltrate und zur Verbesserung der Oxygenierungsstörung, so dass die intensivierete Beatmung in den Folgetagen reduziert werden konnte. 12 Tage nach Beginn der Kortikoidtherapie konnte der Patient ohne Ventilatorunterstützung über das Tracheostoma atmen. Der Gasaustausch blieb weiterhin eingeschränkt, die körperliche Belastbarkeit des Patienten war stark reduziert, so dass eine Mobilisation lediglich bis zu einer Gehstrecke von wenigen Metern mit Unterstützung möglich war. Radiologisch erfolgte der Umbau der Infiltrate in eine Fibrose.

Nach 35 Tagen auf der Intensivstation konnte der Patient auf die Normalstation zurückverlegt werden, wo er 17 Tage später an einer Pneumonie verstarb. Eine Obduktion wurde von den Angehörigen abgelehnt.

Gemeinsames Risiko für beide Patienten

Eine Jahre zurückliegende erfolgreiche Chemotherapie und Strahlentherapie bei unterschiedlicher Tumorentität, mit prinzipiell pulmonal fibrogenem Chemotherapieprotokoll, das in beiden Fällen Bleomycin, in einem Fall zusätzlich BCNU enthält. Beide Patienten erlitten eine späte Pneumonitis mit Fibrose-Induktion bei therapeutischer Sauerstoff-Inhalation: Zum einen in enger zeitlicher Nähe zu einer (zumindest initial nicht indizierten) Sauerstoff-Langzeittherapie und zum anderen bei Sauerstoffgaben während und nach der Narkoseführung bei einer prinzipiell kurativen Rezidivoperation.

Diskussion

Zu den sich spät entwickelnden pulmonalen Folgen nach einer erfolgreichen Chemotherapie gibt es bislang nur wenige Hinweise aus der Literatur [5]. Weiss und Muggia [6] wiesen bereits 1980 auf interstitielle Lungenerkrankungen hin und hoben besonders Bleomycin, Busulfan und Methotrexat heraus. Was sich durch eine thorakale Strahlentherapie noch steigert [7] und durch therapeutische Sauerstoffkonzentrationen ausgelöst werden kann [8].

Aus diesen Gründen raten Klein und Wilds [1] für die Narkoseführung, bei Patienten mit entsprechenden Zytotoxika auf höhere Sauerstoffkonzentrationen zu verzichten. Dies gilt bei den

bekanntem Kurzeitauswirkungen bei Gebrauch zytotoxischer Substanzen. Seltener finden sich jedoch Hinweise auf pulmonale Auswirkungen auch Jahre nach erfolgter und damit erfolgreicher Chemotherapie [9], die auch mehr als fünf Jahre nach erfolgreichem Einsatz zytotoxischer Substanzen zu einer Lungentransplantation führte [2].

Die bislang einzige Studie, die sich neben frühen Schädigungen auch systematisch mit späten pulmonalen Auswirkungen einer Chemotherapie beschäftigt, hat den Verlauf von 12 390 Kindern nachverfolgt, die ihre Krebserkrankung überwunden hatten und dazu den Vergleich mit 3546 zufällig ausgewählten Geschwistern gezogen [10]. In der „Childhood Cancer Survivor Study“ wurde auch der Zeitraum von mehr als 5 Jahren nach der Therapie untersucht. Die wichtigsten identifizierten Untersuchungsvariablen waren die thorakale Strahlentherapie, Bleomycin, Cyclophosphamid, Busulfan, Lomustin (CCNU) und/oder Carmustin (BCNU). Es ergaben sich erhöhte Risiken vor allem für Lungenfibrosen bei Brustkorbbestrahlung (RR, 4,3; P = 0,001), bei Busulfan (RR, 3,2; P = 0,002) und bei Bleomycin (RR, 5,1; P = 0,02). Die Brustkorbbestrahlung war mit einer 3,5%igen kumulativen Inzidenz an Lungenfibrose sogar noch 20 Jahre nach Erstdiagnose verbunden. Das relative Risiko, verglichen zu den gesunden Geschwistern wurde für Lungenfibrose bei 3,4 (2,1–5,5) ermittelt. Hier spielte der Gebrauch therapeutisch konzentrierten Sauerstoffs eine besondere Rolle [8].

Im klinischen Alltag scheint sich diese zu erwartende Häufigkeit dagegen nicht abzubilden. Wie in den Fallbeispielen umrissen, wird nur sehr selten an die Risikokonstellation gedacht. Die Befundkonstellation eines betroffenen Patienten, zum Beispiel in der postoperativen Aufwachphase, kann bei dem akuten Auftreten retikulärer Infiltrate bei zunehmender respiratorischer Insuffizienz auch leicht mit einer viralen Pneumonie verwechselt werden, die in den vorliegenden Beispielen ausgeschlossen wurde. Es dürfte die Anzahl fehlinterpretierter und unerkannter pulmonaler Spätkomplikationen nach erfolgreicher Chemotherapie deutlich höher liegen, als die Anzahl erkrankter.

Eine Übersicht unerwünschter pulmonaler Auswirkungen nach Chemotherapie bei urogenitalen Tumoren von Kindern [3] grenzt kein spezielles Profil der späten Fibrose-Induktion ein, betont aber das Gefährdungspotenzial. Dagegen steht die isolierte Äußerung eines anderen Autors, der eine perioperative Sauerstoffrestriktion bei seinen Patienten mit urogenitalen Malignomen und vorheriger Bleomycintherapie generell für entbehrlich hält [11], da er für sein retrospektiv untersuchtes Patientenkollektiv keine erhöhte Gefährdung erkennen kann. Obwohl die lungenschädigenden Effekte von Bleomycin bereits lange bekannt sind [12], bleiben der Pathomechanismus und die Genese unklar und werden zum Teil kontrovers diskutiert. Bleomycin kann O₂-Fe(II)-Bleomycin-Komplexe bilden, die zur Entstehung von reaktionsfreudigen Hydroxylradikalen beitragen [13]. In Anwesenheit von Bleomycin können Fettsäuren in ihrer Struktur verändert und potente Oxidantien freigesetzt werden [14]. Als wichtige Parameter wird dabei eine relativ niedrige Aktivität der Bleomycin-Hydrolase betrachtet. Sowie durch Alveolarmakrophagen und periphere Monozyten eine erhöhte Bereitschaft zur Freisetzung von Superoxid-Radikalen bei Tieren nachgewiesen wurde [15,16]. Dagegen waren beim Menschen die Super-

Tab. 1 Chemotherapeutika mit vermuteter erhöhter Sauerstoffreaktivität und pulmonal-interstitiellen Nebenwirkungen, Jahre nach Anwendung. Für die beiden genannten Gruppen zytotoxischer Substanzen, sind neben den bekannten kurzfristigen Nebenwirkungen wie bei einer Vielzahl von Chemotherapeutika fibrogene Nebenwirkungen auf das Lungeninterstitium auch Jahre nach erfolgreicher Therapie beschrieben sowie eine mögliche späte Sauerstoffreaktivität. Die Pathogenese der späten Reaktion ist nicht im Einzelnen geklärt und kann nur aus den bisher bekannten Pathomechanismen abgeleitet werden (Lit. s. [12]).

Substanz		
Bleomycin	Nebenwirkungen	<ul style="list-style-type: none"> - Lungenfibrose - späte O₂-Aktivierung - subakute interstitielle Lungenerkrankung - Infiltrat ± Eosinophilie - Bronchiolitis obliterans mit/ohne organisierende Pneumonie - multiple pulmonale Granulome
	Pathomechanismus	<ul style="list-style-type: none"> - O₂-Fe(II)-Bleomycin-Komplexe - reaktionsfreudige Hydroxylradikale - oxydiertes Methionin und reduziertes Glutathion - strukturelle Fettsäureveränderung (Oxidantien) - niedrige Bleomycin-Hydrolase-Aktivität - bei Kombination mit Alkylantien assoziierte Catalase-Erhöhung - Superoxid-Dismutase-Aktivierung - Myeloperoxidase-Aktivitätsminderung
Nitroseharstoffe Busulfan Carmustin (BCNU)	Nebenwirkungen	<ul style="list-style-type: none"> - Lungenfibrose - späte O₂-Aktivierung - desquamative interstitielle Pneumonitis - pulmonales veno-occlusives Syndrom
	Pathomechanismus	<ul style="list-style-type: none"> - erhöhtes Eisen-Nitrosyl-Haemoglobin - erhöhtes Nitroxid and Nitroxylradikal - erhöhtes C-Nitrosoformamid

oxid-Radikal-Produktion bei in vitro bleomycinbehandelten humanen Alveolarmakrophagen erheblich herabgesetzt [17], was eher über eine Bleomycin-assoziierte indirekte Folge spekulieren lässt. Als risikoerhöhend für eine pulmonale Fibrosierung werden von anderen dann aber doch neben Alkylantien, vor allem die kombinierten Therapieregimes identifiziert, hier besonders die Verbindung mit einer thorakalen Strahlentherapie [18].

Es bestehen zur Diagnostik und Risikoeinschätzung sowie zum therapeutischen Ansatz bei seltenem Auftreten natürlich keine evidenzbasierten Daten. Auch in den beiden dargestellten Fällen ist die Kausalität der Sauerstoffgabe für die Pneumonitisinduktion mit rascher Fibrosierung trotz relevanter Einzelberichte letztlich doch hypothetisch, wie auch eine zeitliche Koinzidenz der Fibroseentstehung nach den verwendeten fibrogenen Substanzen diskutiert werden kann, wie auch im zweiten Fall ein Operations-assoziiertes diffuser Alveolarschaden hätte intervenieren können, trotz des jahrelangen asymptomatischen Intervalls zwischen zytotoxischer Therapie und manifester pulmonaler Schädigung und der raschen Schädigung. Somit können hier lediglich strategische Überlegungen entwickelt werden:

Das Risiko zur Entwicklung pulmonaler Spätkomplikationen nach erfolgreicher Chemotherapie kann immer dann angenommen werden, wenn eine der oben genannten Chemotherapeutika im Therapieregime angewendet wurde. Hier gilt keine zeitliche Begrenzung, da die späte Fibroseinduktion auch Jahre nach erfolgreicher Chemotherapie stattfinden kann. Es gilt auch keine Dosisuntergrenze, da mit Kombination von anderen Agenzien dies auch deutlich unterschritten werden kann [8]. Zum sicheren Ausschluss einer Diffusionsstörung sollte neben einer CO-Diffusionsmessung, die sich auch gut als Verlaufsparemeter eignet,

immer eine Spiroergometrie mit Blutgasanalyse unter Belastung durchgeführt werden, mit der frühzeitig vorbestehende Diffusionsstörungen erkannt werden können. Soll ein elektiver Eingriff mit Sauerstofferfordernis stattfinden, ließe sich eine Sauerstoff-Probegabe mit Kontrolle der Diffusionsparameter durchführen, die sich im Mehr-Tageabstand wiederholen sollte (ca. eine Woche) und eine mögliche rasche fibrosierende Reaktion anzeigen könnte. Besteht bereits eine Sauerstoffpflichtigkeit, muss auf den geringstmöglichen Sauerstoff-Fluss geachtet, bzw. ein engmaschiges Monitoring durchgeführt werden.

Die therapeutischen Möglichkeiten nach sauerstoffassoziiierter Lungenfibrose als mögliche Spätfolge nach erfolgreicher Chemotherapie erscheinen nach den hier dargestellten Fällen, aber auch anderen Berichten, die sich hier einordnen lassen, außerordentlich begrenzt [2, 3, 9]. Bisher konnte kein antiinflammatorisches Regime seine nachhaltige Wirksamkeit belegen. Somit muss bei fehlenden erfolgreichen Optionen bereits bei Beginn einer Bleomycin-assoziierten Pneumonitis mit Fibrosierung letztlich eine Lungentransplantation in die Überlegungen eingeschlossen werden.

Literatur

- ¹ Klein DS, Wilds PR. Pulmonary toxicity of antineoplastic agents: anaesthetic and postoperative implications. *Can Anaesth Soc J* 1983; 30 (4): 399–405
- ² Putterman C, Polliack A. Late cardiovascular and pulmonary complications of therapy in Hodgkin's disease: report of three unusual cases, with a review of relevant literature. *Leuk Lymphoma* 1992; 7 (1–2): 109–115

- ³ Sklar CA, LaQuaglia MP. The long-term complications of chemotherapy in childhood genitourinary tumors. *Urol Clin North Am* 2000; 27 (3): 563–568, x
- ⁴ Bernard GR et al. The American-European Consensus Conference on ARDS. Definitions, mechanisms, relevant outcomes, and clinical trial coordination. *Am J Respir Crit Care Med* 1994; 149 (3 Pt 1): 818–824
- ⁵ Sleijfer S. Bleomycin-induced pneumonitis. *Chest* 2001; 120 (2): 617–624
- ⁶ Weiss RB, Muggia FM. Cytotoxic drug-induced pulmonary disease: update 1980. *Am J Med* 1980; 68 (2): 259–266
- ⁷ Beinert T et al. Oxidative pulmonary stress in cytoreductive therapy. *Pneumologie* 2000; 54 (5): 201–211
- ⁸ Cersosimo RJ, Matthews SJ, Hong WK. Bleomycin pneumonitis potentiated by oxygen administration. *Drug Intell Clin Pharm* 1985; 19 (12): 921–923
- ⁹ Schaaf W et al. Postoperatives Adult Respiratory Distress Syndrom als mögliche Folge einer sieben Jahre zurückliegenden Bleomycintherapie. *Anästh Intensivmed* 2003; 44: 436–440
- ¹⁰ Mertens AC et al. Pulmonary complications in survivors of childhood and adolescent cancer. A report from the Childhood Cancer Survivor Study. *Cancer* 2002; 95 (11): 2431–2441
- ¹¹ Donat SM, Levy DA. Bleomycin associated pulmonary toxicity: is perioperative oxygen restriction necessary? *J Urol* 1998; 160 (4): 1347–1352
- ¹² Grahmann PR, Kroegel C. Pulmonale Arzneimittel-Nebenwirkungen. *Arzneimitteltherapie* 2000; 18 (11): 337–348
- ¹³ Hay J, Shahzeidi S, Laurent G. Mechanisms of bleomycin-induced lung damage. *Arch Toxicol* 1991; 65 (2): 81–94
- ¹⁴ Kanofsky JR. Singlet oxygen production by bleomycin. A comparison with heme-containing compounds. *J Biol Chem* 1986; 261 (29): 13546–13550
- ¹⁵ O'Driscoll BR et al. Late carmustine lung fibrosis. Age at treatment may influence severity and survival. *Chest* 1995; 107 (5): 1355–1357
- ¹⁶ Slosman DO et al. Bleomycin primes monocytes-macrophages for superoxide production. *Eur Respir J* 1990; 3 (7): 772–778
- ¹⁷ Scheule RK et al. Bleomycin stimulation of cytokine secretion by the human alveolar macrophage. *Am J Physiol* 1992; 262 (4 Pt 1): L386–L391
- ¹⁸ Cosset JM et al. Pulmonary toxicity of antimetabolic agent-radiotherapy combination. *Therapie* 1986; 41 (4): 293–296

1. Die Deutsche Lungenstiftung verleiht jährlich im Rahmen der Jahrestagung der Deutschen Gesellschaft für Pneumologie einen Doktorandenpreis zur Förderung des wissenschaftlichen Nachwuchses.
2. Der Preis wird im Jahr 2005 erneut zweigeteilt ausgeschrieben. Es erfolgt eine Preisvergabe für die beste klinische sowie eine für die beste experimentelle Dissertationsarbeit auf dem Gesamtgebiet der Pneumologie.
3. Die Bewerber dürfen das 35. Lebensjahr nicht überschritten haben. Die wissenschaftlichen Grundlagen für die Arbeiten müssen in der Bundesrepublik Deutschland erarbeitet sein. Das Dissertationsverfahren sollte abgeschlossen sein, der Abschluss darf den Zeitraum von zwei der jeweiligen Jahrestagung der Deutschen Gesellschaft für Pneumologie vorausgehenden Jahren nicht überschreiten.
4. Der Preis wird von der Firma Boehringer Ingelheim Pharma KG, Ingelheim/Rhein gestiftet und ist für beide zu prämierenden Arbeiten mit jeweils 2000 Euro ausgestattet. Die beiden Einzelpreise können nicht geteilt werden.
5. Der Vorstand der Deutschen Lungenstiftung setzt ein Preiskomitee ein, das dem Vorstand der Deutschen Lungenstiftung aus den eingereichten Arbeiten die Preiswürdigen benennt. Die Benennung erfolgt durch den Vorsitzenden des Komitees in Form eines schriftlichen Gutachtens, aus dem hervorgeht, warum der Arbeit der Preis zuerkannt wurde. Das Gutachten wird anlässlich der Preisverleihung durch den Vorsitzenden der Deutschen Lungenstiftung öffentlich vorgelesen.
6. Die Arbeiten müssen bis zum 15.1.2006 (Datum des Poststempels) beim Vorsitzenden der Deutschen Lungenstiftung, Herrn Prof. Dr. med. Helmut Fabel, unter folgender Anschrift eingereicht werden:

Deutsche Lungenstiftung e. V.
Prof. Dr. med. Helmut Fabel
Herrenhäuser Kirchweg 5, 3. OG
30167 Hannover

- Die Arbeiten sind in deutscher Sprache abzufassen. Die Einreichung erfolgt in 4-facher Ausfertigung anonym unter Angabe des Alters, des Datums des Dissertationsabschlusses und unter einem Kennwort. In einem verschlossenen Umschlag mit Kennwort sind Name und genaue Anschrift anzugeben.
7. Die Bewerber können eine Woche vor Kongressbeginn das Kennwort der zum Preis ausgewählten Arbeit beim Vorsitzenden der Deutschen Lungenstiftung erfragen.
 8. Der Doktorandenpreis der Deutschen Lungenstiftung wird im Rahmen der 47. Jahrestagung der DGP im März 2006 in Nürnberg am Gesellschaftsabend verliehen.