

A. Drzezga  
 A. Stahl  
 H. Wieder  
 G. Meisetschläger  
 M. Souvatzoglou  
 K. Scheidhauer  
 M. Schwaiger

## Szintigraphische Verfahren in der Inneren Medizin – Indikationen, Grenzen, Möglichkeiten

*Scintigraphic Procedures in Internal Medicine*

### Glossar

CT	= Computertomographie
EUS	= Endoluminaler Ultraschall
FDG	= 2-Fluoro-2-Deoxy-D-Glukose
HDP	= Hydroxymethylendiphosphonat
HIDA	= Hepato-Iminodiacetat
low dose	= Niedrigdosis
LSZ	= Lungenperfusionsszintigraphie
MDP	= Methylendiphosphonat
MAG3	= Mercaptoacetyltriglycin
MIBG	= Metaiodbenzylguanidin
MIBI	= Methoxy-Isobutyl-Isonitril
MRT	= Magnetresonanztomographie
PET	= Positronen-Emissions-Tomographie
SPECT	= Single photon emission computed tomography
Tc-99m	= Technetium-99m
Tracer	= radioaktive Markersubstanz
Uptake	= Aufnahme

### Der konkrete Fall

#### Anamnese

Ein 15-jähriger Patient stellte sich wegen einer Lymphknotenschwellung rechts supraclavikulär vor. Die Schwellung hatte in relativ kurzer Zeit rasch an Größe zugenommen. Der Patient klagte über gelegentlichen Nachtschweiß, darüber hinaus bestanden keine wesentlichen Beschwerden.

#### Untersuchungen

Der Patient befand sich bei Aufnahme in gutem altersgemäßen Allgemeinzustand (Gewicht: 53 kg, Größe: 168 cm). Bei der körperlichen Untersuchung fiel eine deutlich tastbare Schwellung

rechts supraclavikulär auf. Außerdem waren beidseits zervikal weitere vergrößerte Lymphknoten tastbar. Darüber hinaus war der körperliche Untersuchungsbefund weitgehend unauffällig.

Die **MRT-Hals/Thorax**-Untersuchung zeigte eine große teils zystische, teils solide Raumforderung rechtsbetont supraclavikulär, die sich bis weit ins vordere Mediastinum ausdehnte. Außerdem waren multiple Lymphknoten paratracheal, mediastinal sowie rechts supra- und infraclavikulär vergrößert. Die histologische Aufarbeitung einer **Lymphknotenexstirpation/Probeexzision** rechts supraclavikulär ergab ein Hodgkin-Lymphom vom nodulär-sklerosierenden Subtyp. Eine **Ultraschalluntersuchung** aller Lymphknotenstationen zeigte pathologisch vergrößerte Lymphknoten beidseits jugulär, beidseits supraclavikulär, im vorderen Mediastinum, im Leberhilus und fraglich iliakal. Außerdem wurde der Verdacht auf einen Milzbefall geäußert. **Knochenmarkpunktion** und **Beckenkammstanzbiopsie** brachten keinen Hinweis auf das Vorliegen eines T-Zell- oder eines Non-Hodgkin-Lymphoms, bzw. auf eine Knochenmarkinfiltration durch den M. Hodgkin. In einer **CT-Thorax**-Untersuchung fanden sich multiple mediastinale, zum Teil rundliche Gewebsvermehrungen. Die axillären Lymphknoten waren vergrößert. Auch hier stellte sich die Milz inhomogen dar mit fraglichem Milzbefall. Eine zusätzlich durchgeführte **MR-Abdomen/Becken**-Untersuchung zeigte suspekter Herdbefunde in der Milz und mehrere, teils konfluierende suspekter Lymphknoten beidseits inguinal. Intraabdominale Lymphknoten ließen sich nicht klar nachweisen.

In der **PET-CT(low dose)**-Ausgangs-Untersuchung mit F-18 FDG fanden sich deutliche stoffwechselaktive Lymphommanifestationen beidseits zervikal, rechts paracavikulär, im oberen mittleren und vorderen Mediastinum, beidseits hilär und beidseits zöliakal. Außerdem ergab sich der klare Nachweis eines Parenchyembefalls der Milz. Inguinal war der Befund dagegen unauffällig ohne Nachweis malignitätstypischer Läsionen (**Abb. 1**).

Institut  
 Nuklearmedizinische Klinik und Poliklinik, Klinikum rechts der Isar, Technische Universität, München

#### Korrespondenz

Dr. med. Alexander Drzezga · Nuklearmedizinische Klinik u. Poliklinik, Klinikum rechts der Isar  
 Technische Universität München · Ismaninger Straße 22 · 81675 München · Tel.: 0049/89/41406085 ·  
 Fax: 0049/89/41404950 · E-Mail: a.drzezga@lrz.tum.de

eingereicht: 16.8.2005 · akzeptiert: 28.11.2005

#### Bibliografie

DOI: 10.1055/s-2005-922084

Dtsch Med Wochenschr 2005; 130: 2833–2842 · © Georg Thieme Verlag Stuttgart · New York · ISSN 0012-0472

### Therapie und Verlauf

Es wurde eine Chemotherapie (gemäß HD 2002 Pilot VECOPA-Schema) eingeleitet. Nach zwei Zyklen (ca. 2 Monate nach Therapiebeginn) wurde das Therapieansprechen umfassend evaluiert. Die sonographische Verlaufskontrolle ergab eine Verkleinerung der zervikalen Lymphknoten. Die vorgeschriebenen Veränderungen in der Milz hatten sich ebenfalls fast vollständig zurückgebildet. Allerdings konnte weiterhin eine Raumforderung unklarer Dignität im vorderen Mediastinum nachgewiesen werden. Die CT-Kontrolluntersuchung von Hals, Thorax und Abdomen zeigte Restlymphknoten von bis zu 1 cm Größe im Kieferwinkelbereich sowie weitere kleinoduläre Einlagerungen entlang der Halsgefäße und supraklavikulär. Allerdings konnte auch hier weiterhin eine große flächig imponierende Raumforderung im vorderen Mediastinum sowie ein 2 cm messender Lymphknoten rechts iliakal nachgewiesen werden. Die PET-Verlaufskontrolle zeigte keinen Nachweis von malignitätstypischen Stoffwechselsteigerungen im Untersuchungsgebiet mehr, insbesondere nicht mediastinal und iliakal (**Abb. 1, Abb. 2**).

### Schlussfolgerungen

Die Diagnose eines M. Hodgkin Stadium IIIb wurde gestellt. In den Ausgangsuntersuchungen zum Initial-Staging konnten mit Hilfe der F-18 FDG PET Aussagen zu folgenden Fragestellungen getroffen werden, die mit anderen Untersuchungstechniken (CT/Sonographie/MRT) nicht oder nur fraglich zu beantworten waren:

- Klarer Nachweis eines Milzbefalls,
- Nachweis zöliakaler Herde (in den restlichen Untersuchungen nicht nachweisbar) sowie
- Ausschluss inguinaler Herde.

Im Verlauf gelang mit allen eingesetzten Untersuchungsmethoden der Nachweis eines guten Ansprechens auf die Chemotherapie. In den morphologischen bildgebenden Verfahren fanden sich aber persistierende Raumforderungen mediastinal sowie rechts iliakal unklarer Dignität. Exklusiv mit der PET gelang der Nachweis eines vollständigen Ansprechens auf die Therapie: Die verbliebenen Raumforderungen wiesen keine malignitätstypische Stoffwechselsteigerung mehr auf (**Abb. 2**). Die mediastinale Raumforderung wurde bei fehlender Stoffwechselsteigerung am wahrscheinlichsten Thymusgewebe zugeordnet (DD: avitales Residuum).

## Zeitgemäße Anwendung szintigraphischer Verfahren in der Inneren Medizin

### Technische Grundlagen

Moderne nuklearmedizinische Gerätetechnik erlaubt den hochempfindlichen Nachweis geringer Mengen (bis hin zu pmol Konzentrationen) einer radioaktiven Substanz im Körper. Hierfür werden Gammakameras zur Messung von Einzelphotonenstrahlern und PET für die Koinzidenzmessung von Positronenstrahlern verwendet.

Moderne **Gammakameras** basieren auf dem Prinzip der Auslesung eines großflächigen Szintillationskristalls (z.B. 40×50 cm<sup>2</sup>) mittels einer Matrix von Lichtsensoren (Photomultiplier). Je

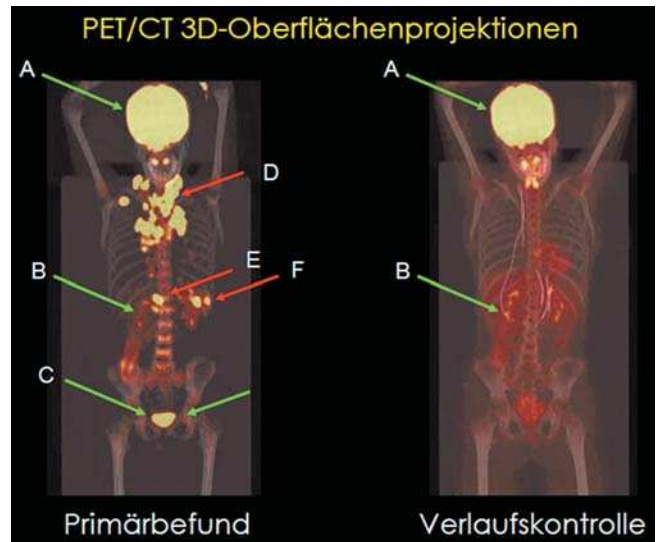


Abb. 1 Oberflächenprojektion PET/CT: **Grüne Pfeile:** physiologisch gesteigerter Glukosemetabolismus in: A) Gehirn, B) Nierenbecken, C) Harnblase. **Rote Pfeile:** malignitätstypische Stoffwechselsteigerung in Lymphomherden: D) zervikal-mediastinal, E) zöliakal, F) Milz.

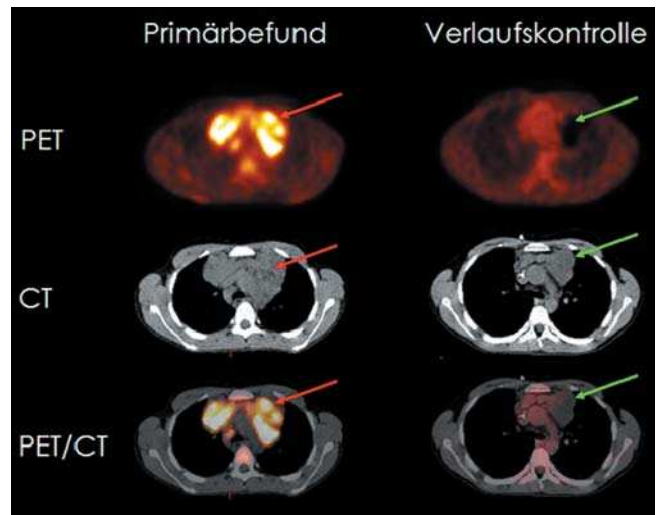


Abb. 2 Axiale Schnittbilder PET, CT („low dose“) und PET/CT fusioniert. **Rote Pfeile:** pathologische retrosternale Raumforderungen mit malignitätstypischer Stoffwechselsteigerung im Sinne von Lymphomgewebe. **Grüne Pfeile:** Posttherapeutisch verbliebene Raumforderung ohne tumortypische Stoffwechselsteigerung (avitales Residuum/DD: Thymusgewebe).

nach Anwendungsgebiet kann zwischen Gammakameras mit Einkopf-, Doppelkopf- oder Dreikopf-Detektoren gewählt werden. Durch Rotation der Kameraköpfe um das Aufnahmegebiet lassen sich 3-dimensionale Schnittbildaufnahmen erstellen, so genannte SPECT-Aufnahmen. Heute stehen Kameras zur Verfügung, die bezüglich Auflösung, Zählratenverhalten und Homogenität optimiert sind und über moderne Datenverarbeitung eine schnelle Bildrekonstruktion ermöglichen.

Der Einsatz von radioaktiven Positronenstrahlern bei der **PET** verbessert die räumliche und zeitliche Auflösung erheblich. Für Fragestellungen aus der Inneren Medizin wird vor allem der Tracer F-18 FDG eingesetzt. Aber auch Atome wie Kohlenstoff

und Sauerstoff können radioaktiv markiert werden. So können körperidentische radioaktive Tracer synthetisiert werden. Die Szintillationskristalle in der PET-Kamera sind ringförmig um die Untersuchungsfläche angeordnet, so dass eine Rotation nicht erforderlich ist. Der Patient wird ähnlich wie in der CT oder MRT in die PET-Röhre hineinbewegt. Verbesserungen in der Gerätetechnik für die PET zielen auf eine höhere Empfindlichkeit und bessere Auflösung. Dadurch lassen sich – bei gleich bleibender injizierter Aktivität – die Messzeiten verkürzen und der Kontrast verbessern. Moderne PET-Geräte decken ca. 20cm in axialer Richtung ab und erreichen eine Ortsauflösung im Schnittbild von etwa 6mm.

Da die funktionelle Bildgebung von SPECT oder PET nur limitierte anatomische Information liefert, gewinnen multimodale Systeme mehr und mehr an Bedeutung. Hybridsysteme, die ein PET- und ein CT-Gerät kombinieren, werden für onkologische Fragestellungen bereits im Routine-Betrieb eingesetzt. Die Akquisition erfolgt seriell (zunächst CT, dann PET), da die beiden Modalitäten mit einem axialen Versatz miteinander gekoppelt sind. Modernes (3D) PET kombiniert mit Mehrzeilen-CT von bis zu 64 Zeilen wird zur Zeit kommerziell angeboten. Dabei entspricht die Qualität der Einzelkomponenten (PET und CT) der kombinierten Geräte in jeder Hinsicht der Qualität modernster Einzelgeräte. Gleiches gilt für die resultierenden Aufnahmen, die isoliert und in Fusion betrachtet werden können. Es ist möglich, den CT-Teil der PET-CT-Untersuchungen in „low-dose“-Technik durchzuführen, um die Strahlenbelastung des Patienten zu minimieren. Eine „low-dose“-CT-Untersuchung kann zur Schwächungskorrektur der PET-Daten und zur groben anatomischen Zuordnung verwendet werden, kann aber eine diagnostische CT-Untersuchung nicht ersetzen.

In gleicher Weise werden SPECT und Mehrzeilen-CT in Hybrid-Systemen angeboten. So könnten z.B. auch Skelettszintigraphie, Entzündungsszintigraphie und die direkte Tumorszintigraphie in Zukunft erheblich durch die direkte Kombination mit einer CT-Aufnahme in einem Hybrid-Gerät profitieren.

## Onkologische Diagnostik

### Skelettszintigraphie

Die Skelettszintigraphie dient der Darstellung pathologischer Veränderungen des Knochenstoffwechsels. Als „Tracer“ werden Diphosphonate (z.B. MDP, HDP) verwendet, die mit dem Gammastrahler Tc-99m markiert sind. Der Tracer bindet über einen unspezifischen Adhäsionsmechanismus an die Oberfläche kalzifizierenden Knochens. Die Intensität der Aktivitätsaufnahme nimmt in erster Linie mit der Osteoblastentätigkeit (maximal um den Faktor 20), in zweiter Linie mit der Durchblutung zu (maximal um den Faktor 3).

Der Knochenstoffwechsel wird typischerweise in den Spätaufnahmen ca. 3h nach i.v. Injektion anhand einer planaren Ganzkörperuntersuchung mit zusätzlich gegebenenfalls planaren und/oder tomographischen Aufnahmen (SPECT) beurteilt. Die Frühaufnahmen ca. 10–30 sec. p.i. erlauben die Beurteilung der regionalen Perfusion, die Aufnahmen ca. 3–5 min. p.i. die des Blutpools (Die Aufnahme zu allen drei Zeitpunkten wird

als 3-Phasen-Szintigraphie bezeichnet). Ein gesteigerter oder (seltener) verminderter Knochenstoffwechsel ist ein sensitives Zeichen verschiedenster pathologischer Knochenvorgänge: Es können neoplastische, degenerative, entzündliche, traumatische, vaskuläre oder metabolische Veränderungen zugrunde liegen.

**Suche von Skelettmastasen:** Metastasen werden indirekt nachgewiesen, d.h. es wird kein tumoreigener Prozess, sondern die Reaktion des Knochens auf Tumorgewebe dargestellt (2). Daher können nur Metastasen mit reaktiver Stimulation der Osteoblastenaktivität (osteoblastische Metastasen) als „hot spot“ dargestellt werden können. Rein osteolytische Metastasen (z.B. Nierenzellkarzinom) sind schwieriger bzw. nur als „cold spot“ erkennbar. Reine Knochenmarkmetastasen (z.B. beim Plasmozytom) sind in der Regel nicht nachweisbar. Bei reiner Knochenmarkmetastasierung ist die MRT oder auch eine Knochenmarkszintigraphie (z.B. mit Tc-99m-Nanokolloid) der Skelettszintigraphie diagnostisch überlegen.

Indikationen für eine Skelettszintigraphie sind z.B. der Nachweis/Ausschluss von Skelettmastasen z.B. bei Skelettschmerz, Anstieg der alkalischen Phosphatase, Tumormarkeranstieg oder zum Screening/primären Tumorstaging (in Abhängigkeit von der Wahrscheinlichkeit für Skelettmastasen und der therapeutischen Konsequenz) (**Tab.1**). So ist die Skelettszintigraphie z.B. indiziert beim Prostatakarzinom bei PSA > 8–10ng/ml (unter Hormontherapie auch früher!), beim Mammakarzinom ab Stadium II bzw. bei Lymphknoten-Metastasen und beim Primärstaging des Bronchialkarzinoms in jedem Tumorstadium.

Die Sensitivität zum Nachweis von Skelettmastasen liegt für alle Tumorentitäten bei ca. 95%. Sie ist deutlich höher als die des konventionellen Röntgen, da Änderungen des Knochenstoffwechsels morphologischen Veränderungen in der Regel vorausgehen. Ein weiterer Vorteil der Skelettszintigraphie ist die Möglichkeit das gesamte Skelettsystem zu überblicken.

**Verlaufsbeurteilung von Skelettmastasen:** Durch Wiederholung der Untersuchung kann das Ansprechen von Skelettmastasen auf Chemotherapie, Bestrahlung oder Hormontherapie beurteilt werden (z.B. ossäre Metastasen beim Prostata- oder Mammakarzinom). Ein Ansprechen auf die Therapie kann anhand der Abnahme von Intensität und Zahl der Knochenmetastasen dokumentiert werden.

Innerhalb der ersten 3 Monate nach Therapieeinleitung/-umstellung muss das gelegentlich auftretende „flare“-Phänomen (Zunahme der Intensität der Metastasierung im szintigraphischen Bild) beachtet werden: Dieses wird durch eine einsetzende Knochenheilung und einer damit verbundenen passageren Steigerung des Knochenstoffwechsels erklärt.

**Artdiagnostik von Skelettläsionen:** Diese Fragestellung ist in der Inneren Medizin von untergeordneter Bedeutung. Sie spielt vor allem bei der Dignitätsbeurteilung primärer Knochentumore eine Rolle. Die Untersuchung wird als 3-Phasen-Szintigraphie durchgeführt, um die Durchblutung einer Läsion als zusätzliches Diagnosekriterium heranzuziehen.

Tab. 1 Übersicht über Indikationen für nuklearmedizinische Verfahren in der Inneren Medizin und ergänzende Untersuchungen.

Verfahren	Tracer	Indikation	Ergänzende Untersuchungen
Skelettszintigraphie	Tc-99m markierte Diphosphonate	Skelettmetastasen (Suche, Verlaufsbeurteilung, Artdiagnostik); Entzündliche Veränderungen (Suche, Verlaufsbeurteilung), V.a. Osteomyelitis	
Knochenmarkszintigraphie	Tc-99m Nanokolloid	Knochenmarkmetastasen (z.B. Plasmozytom)	
Direkte Tumorszintigraphie	Iod-123-MIBG In-111-Octreotid	Tumore des sympathischen Nervensystems neuroendokrine Tumoren	
PET, PET/CT	F-18 FDG	Primärstaging, Therapiekontrolle, Rezidivdiagnostik bei verschiedenen Tumoren	
Entzündungsszintigraphie („Antigranulozytenszintigraphie“)	Tc-99m-markierten Maus-Antikörpern (AK) oder -AK-Fragmente	Suche nach einem Infektherd, chronisch entzündliche Darmerkrankung	
Lungenperfusionsszintigraphie	Tc-99m-MAA	Verdacht auf Lungenembolie	Röntgen Thorax in 2 Ebenen, Lungenventilationsszintigraphie
Schilddrüsenszintigraphie	Tc-99m-Perthecnetat Iod-123, Iod-131 Tc-99-MIBI	Knoten oder Zysten in der Schilddrüse; Über-/Unterfunktion oder Autonomie der Schilddrüse; retrosternale Struma, Schilddrüsenkarzinom; Nebenschilddrüsenadenom	Sonographie der Schilddrüse, Hormonstatus, (Antikörperbestimmung)
Speicheldrüsenszintigraphie	Tc-99m-Perthecnetat	Beurteilung von Perfusion und exkretorischer Funktion der Speicheldrüsen	
Radioaktiv markierte Testmahlzeiten	Tc-99m-Schwefelkolloid	Beurteilung von Ösophaguspassage, Reflux und Magenentleerung	
Leberdiagnostik: „HIDA“-Szintigraphie	Tc-99m-markierte Imidoacetat-Verbindungen	Perfusion und Parenchymfunktion des Lebergewebes; Beurteilung der Gallenwege, Leberläsionen	
Blutpoolszintigraphie	Tc-99m-markierte Erythrozyten	Differentialdiagnostik von Leberläsionen	
Nierenfunktionsszintigraphie	Tc-99m-MAG3	Beurteilung von Nierenfunktion, Hamabfluss, Nierenarterienstenosen	
Myokardperfusionsszintigraphie	Tc-99m-MIBI, Tc-99m-Tetrofosmin, Tl-201	Beurteilung myokardiale Ischämie oder Narbe, funktionelle Bedeutung einer Stenose, myokardiale Vitalität	
Radionuklid-Ventrikulographie	Tc-99m markierte Erythrozyten	Beurteilung Ventrikelfunktion, Verlaufskontrolle z.B. unter kardiotoxischer Chemotherapie	
Myokardiale PET	F-18-FDG	Unterscheidung Myokardnarbe/hibernierendes Myokard	

**kurzgefasst: Indikationen für eine Skelettszintigraphie sind der Nachweis oder Ausschluss von Skelettmetastasen, die Verlaufsbeurteilung von Skelettmetastasen unter Therapie und die Artdiagnostik von Skelettläsionen.**

### Direkte Tumorszintigraphie

Neben F-18 FDG als allgemein hochsensitivem Tumor-Tracer für die PET (siehe dort) existieren verschiedene Tracer, die spezifische Tumoreigenschaften darstellen können.

**Iod-123-MIBG:** Iod-123-MIBG ist ein Noradrenalin-Analogen, das selektiv von Tumorabkömmlingen des sympathischen Nervensystems aufgenommen wird. Dadurch können z.B. das Phäochromozytom, das Paragangliom und das Neuroblastom hochspezifisch dargestellt werden. Einige Tage vorher sind interferierende Medikamente möglichst abzusetzen: z.B. trizyklische Antidepressiva, Sympathomimetika, Reserpin. Mit dem therapeutischen Analogon Iod-131-MIBG kann bei den entsprechenden Tumoren eine Radionuklidtherapie durchgeführt werden.

**kurzgefasst: Indikationen für eine Szintigraphie mit Iod-123-MIBG sind Artdiagnose/Zugehörigkeit einer Läsion im Bereich der Nebenniere bzw. des Grenzstrangs, Tumorsuche bei erhöhter Katecholaminausscheidung/Produktion und Staging.**

**In-111-Octreotid:** In-111-Octreotid ist ein Somatostatin-Analogen, das selektiv an Somatostatinrezeptoren (vor allem Subtyp2) bindet. In hoher Dichte werden diese Rezeptoren auf neuroendokrinen Tumoren (v.a. Karzinoid, Gastrinom, Glukagonom) exprimiert. Das Insulinom weist in ca. 50% der Fälle eine hohe Rezeptorexpression auf. Weitere Tumorentitäten wie das kleinzellige Bronchialkarzinom, das medulläre Schilddrüsenkarzinom oder Lymphome zeigen eine variable Expression von Somatostatinrezeptoren.

**kurzgefasst: Indikationen für eine Szintigraphie mit In-111-Octreotid sind Artdiagnose/Zugehörigkeit bei Verdacht auf einen neuroendokrinen Tumor, Primärsuche bei metastasiertem neuroendokrinen Tumor, Staging und Nachweis der Somatostatinrezeptorexpression vor geplanter Therapie mit Octreotid (Sandostatin®).**

### Onkologie PET, PET/CT

Die klassischen morphologischen Verfahren zum Tumorstaging wie Sonographie/EUS, MRT oder CT erlauben nicht immer eine zuverlässige Differenzierung zwischen malignen und benignen Raumforderungen. So erfolgt z.B. die Beurteilung der Dignität von Lymphknoten oft ausschließlich anhand der Größe („Durchmesser > 1cm = suspekt“). Jedoch können auch kleinere Läsionen maligne Zellen enthalten oder umgekehrt verbliebene

relativ große Raumforderungen nach Therapie frei von vitalen Tumorzellen sein.

Ein wesentliches Merkmal maligner Zellen ist der gegenüber dem gesunden Gewebe deutlich erhöhte Glukosemetabolismus. Die PET kann unter Verwendung des F-18 markierten Glukoseanalogons FDG den regionalen Glukosemetabolismus im Körper darstellen. Dieser Mechanismus erlaubt eine hochsensitive funktionelle Charakterisierung von Gewebe, wie sie mit keinem anderen Verfahren möglich ist. F-18 FDG ist der wichtigste onkologische Tracer. Andere PET-Tracer wie markierte Aminosäuren, Cholin, etc. kommen z.B. zur Diagnostik von Hirntumoren oder bei Prostatakarzinomen zum Einsatz. Neben der Darstellung der Tumorausbreitung ermöglicht die FDG-PET auch eine quantitative Beurteilung der Stoffwechselaktivität des Tumorgewebes mittels so genannter „standardized uptake values“ (SUV) die im zeitlichen Verlauf bestimmt werden.

Die FDG-PET hat sich in den letzten Jahren als eine der sensitivsten und spezifischsten Methoden bei **Primärstaging, Therapiekontrolle** und **Rezidivdiagnostik** vieler maligner Tumoren erwiesen. Viele dieser Anwendungen spielen bei primär chirurgischen Fragestellungen eine wesentliche Rolle (z.B. Staging zur Entscheidung Operation (OP) vs. nicht-chirurgisches Procedere, Bestimmung des Ausmaßes des Tumorbefalls zur OP-Planung, Frage wiederholte OP bei Rezidivverdacht, Ausschluss weiterer Metastasen vor geplanter Resektion singulärer Filiae, etc.). Allerdings kommt auch die internistische Onkologie in interdisziplinärer Zusammenarbeit mit den entsprechenden Fachgebieten mit diesen Fragestellungen wesentlich in Berührung. Im Folgenden Abschnitt soll der Stellenwert der FDG-PET in der Diagnostik des Lymphoms exemplarisch erläutert werden.

**Staging:** Ein genaues Staging ermöglicht neben der Wahl der richtigen therapeutischen Strategie auch eine Aussage über die Prognose von Patienten mit Lymphom. Mit der FDG-PET kann mit hoher Genauigkeit sowohl das Hodgkin-Lymphom (HL), als auch das hochmaligne Non-Hodgkin-Lymphom (NHL) nachgewiesen werden. In der Literatur werden für die FDG-PET Sensitivitäten von 85–99% angegeben (10–20% über der CT) (4, 12). Im Vergleich zur CT konnten verschiedene Studien zeigen, dass die FDG-PET in 10–25% zu einer therapeutisch relevanten Änderung des Stagings führt. Insbesondere auch Vorteile der FDG-PET im Nachweis eines extranodulären Lymphombefalls (Knochenmark, Milz, Leber) werden in vielen Studien betont. Es existieren zahlreiche weitere, etablierte und nach den Leitlinien ebenfalls evidenzbasierte (Evidenzstufe 1a/1b) Staging-Einsatzmöglichkeiten der FDG-PET (5, 10, 11), wie z.B. Bronchialkarzinom, Ösophagus- und Rektumkarzinom, Mammakarzinom, malignem Melanom und Kopf-Halstumoren. Außerdem kann die Dignität von pulmonalen Rundherden sowie von Pankreasläsionen bewertet werden.

Um die Limitation der PET (geringe anatomische Information) zu reduzieren, werden zunehmend PET/CT-Hybridssysteme eingesetzt. Dadurch werden morphologische und metabolische Information kombiniert. Bei Patienten mit nicht-kleinzelligem Bronchialkarzinom konnte bereits nachgewiesen werden, dass mittels PET/CT die diagnostische Genauigkeit im Tumorstaging signifikant erhöht wird.

**Verlaufskontrolle:** Ein häufiges Problem in der **Beurteilung des Therapieerfolges** sowohl beim HL als auch beim NHL ist das Vorhandensein einer residuellen Tumormasse nach Beendigung der Therapie. Etwa 2/3 der Patienten mit HL zeigen nach Abschluss der Therapie morphologisch Restgewebe im Bereich der Tumormanifestation, während jedoch bei nur ca. 20% der Patienten vitales Resttumorgewebe vorliegt. Mit morphologischen Untersuchungsmodalitäten (CT/MRT) ist häufig schwierig zu differenzieren ob das Restgewebe nur narbig/fibrotische Anteile oder auch vitales Resttumorgewebe enthält. Mit der FDG-PET kann dagegen der Remissionsstatus nach Therapie mit hoher Sensitivität (84–100%) und Spezifität (83–92%) vorausgesagt werden. Es konnte gezeigt werden, dass ein „PET-positives“ Resttumorgewebe mit einer 1-Jahres-Rezidivfreiheit von nur 0–18% verbunden war, während Patienten mit „PET-negativen“ Tumorresten eine 1-Jahres-Rezidivfreiheit von 86–100% aufwiesen. Bei Lymphomen und anderen Tumorentitäten lässt sich nicht nur das Therapieansprechen nach Abschluss der Therapie beurteilen, sondern bereits unter Therapie (z.B. nach 1–2 Zyklen Chemotherapie) das spätere Ansprechen voraussagen (13, 16). Auch bei Mammakarzinom, Ösophaguskarzinom und Magenkarzinom kann mit Hilfe der FDG-PET ein Ansprechen auf die Therapie beurteilt werden.

**Rezidivdiagnostik:** Sowohl beim NHL als auch beim HL ist es von Bedeutung ein **Tumorrezidiv** zu einem möglichst frühen Zeitpunkt zu diagnostizieren, da die Einleitung einer Salvage-Therapie zu einer entscheidenden Verlängerung des Überlebens führen kann. Bei Lymphomen wie bei vielen anderen Tumoren wie z.B. Ösophagus-, Rektum-, Pankreaskarzinom, malignem Melanom, Kopf-Halstumoren sowie Bronchialkarzinomen, weisen Studien darauf hin, dass mit FDG-PET ein Rezidiv sehr früh (vor morphologischen Untersuchungsmodalitäten) mit hoher diagnostischer Genauigkeit entdeckt werden kann. Ein grundsätzliches Problem der PET-Diagnostik ist die in Deutschland bisher noch nicht allgemein gewährleistete Kostenübernahme durch die Krankenkassen (im Gegensatz zu den USA und den meisten anderen europäischen Ländern).

**kurzgefasst: Indikationen für die F-18 FDG PET in der onkologischen Diagnostik sind: Primärstaging, Therapiekontrolle und Rezidivdiagnostik zahlreicher Tumorentitäten sowie die Bewertung der Dignität unklarer Raumforderungen, z.B. pulmonaler Rundherde.**

**Patientenvorbereitung:** Optimale Untersuchungsbedingungen für die onkologische F-18 FDG-Diagnostik bestehen bei niedrigem Insulin und Blutglukosespiegel. Daher müssen Patienten vor einer PET-Untersuchung mindestens 6 Stunden nüchtern sein (bis auf Wasser/kalorienfreie Getränke). Die Untersuchungsqualität kann weiter verbessert werden durch die i.v. Injektion von Furosemid nach der Injektion des F-18 FDG (schnellere Ausscheidung der Aktivität aus der Niere/ableitenden Harnwegen) sowie durch i.v.-Gabe von N-Butylscopolamin (Reduktion der intestinalen FDG Aufnahme). Nach der FDG-Injektion sollte sich der Patient möglichst wenig bewegen und auch nicht sprechen, um die FDG-Aufnahme in die Muskulatur zu verringern. Nach etwa 40–60 min. Wartezeit wird der Scan durchgeführt.

## Entzündungsdiagnostik

### Skelettszintigraphie

Infektiöse und nicht-infektiöse entzündliche Veränderungen des Skeletts gehen in der Regel mit einer erhöhten Durchblutung einher. Daher wird die Skelettszintigraphie bei entzündlichen Skelettveränderungen als 3-Phasen-Szintigraphie durchgeführt. Die Sensitivität der Skelettszintigraphie für floride und chronische Entzündungen liegt bei >95% (3). Ein normaler Skelettbefund schließt eine entzündliche Skeletterkrankung aus. Bei positivem Skelettbefund und der Frage nach einer Osteomyelitis sollte besonders bei komplizierenden Faktoren wie kürzliche Operation, Fremdmaterial etc. zur Diagnosesicherung eine Entzündungszintigraphie angeschlossen werden (siehe dort). Im Stammskelett ist ggf. eine Knochenmarkszintigraphie sinnvoll, um eine unspezifische Knochenmark-Aufnahme der Entzündungs-Tracer von einer entzündlich bedingten Aufnahme zu unterscheiden.

**Indikationen** für eine Skelettszintigraphie bei entzündlichen Prozessen sind der Verdacht auf eine Osteomyelitis, die Frage nach einer Knochenbeteiligung bei Weichteilentzündung (z.B. Diabetes mellitus), die Beurteilung der Floridität von Arthritiden (v.a. des rheumatischen Formenkreises) und die gezielte Arthritisabklärung vor therapeutischer Intervention (z.B. Radio-synoviorthese).

### Entzündungszintigraphie

Die Entzündungszintigraphie wird in der Regel mit Tc-99m-markierten Maus-Antikörpern (AK) oder -AK-Fragmenten durchgeführt, die gegen Epitope auf Granulozyten (NCA 95 bzw. NCA 90) gerichtet sind („Antigranulozyten-Szintigraphie“). Die Traceranreicherung beruht auf Exsudation und Bindung an Granulozyten im Entzündungsherd. Wegen der physiologischen Traceranreicherung in Leber, Milz, Knochenmark, Niere und Harnblase ist die diagnostische Genauigkeit der Untersuchung in diesen Regionen herabgesetzt. Bei der Verwendung kompletter Maus-Antikörper muss im Falle einer Wiederholungsuntersuchung auf die Bildung von Anti-Maus-AK (HAMA) geachtet werden (in <10% der Fälle). Die Markierung patienteneigener Leukozyten mit In-111 ist mindestens als gleichwertig zu betrachten, aber aufwändiger. Im Gegensatz zur Antigranulozyten-Szintigraphie kommt es zu einer weniger intensiven Anreicherung im Stammskelett, im Magen-Darm-Trakt und in den Nieren. Aus diesem Grund sollte die Untersuchung bei entsprechenden Fragestellungen vorgezogen werden. Die Anreicherung von <sup>67</sup>Gallium ist nicht an eine leukozytäre Infiltration gebunden und hat daher einen Stellenwert in der Entzündungsdiagnostik bei neutropenischen und immungeschwächten Patienten speziell bei der Frage nach pulmonalen Infekten (z.B. Pneumocystis carinii-Infektion bei HIV-Erkrankung).

Es liegen Hinweise vor, dass durch eine antibiotische Vorbehandlung die Sensitivität der Entzündungszintigraphie gering reduziert wird. Nach Möglichkeit sollte die Untersuchung daher vor Einleitung einer Antibiotikatherapie durchgeführt werden. Der Abbruch einer bereits eingeleiteten Antibiotikatherapie oder gar die Unterlassung der Untersuchung bei klinischer Indikation erscheinen allerdings nicht gerechtfertigt. Eine entzündungsdiagnostik ist grundsätzlich auch mittels F-18 FDG PET möglich (über den Glukose-„Uptake“ in aktivierten Makrophagen), die vorliegenden Erfahrungen sind hier jedoch bisher weniger umfassend.

**kurzgefasst:** Indikationen für eine Entzündungszintigraphie sind die Suche nach einem Infektherd bei Fieber unklarer Genese, Endokarditis, Protheseninfekt (z.B. Katheter) und die Diagnosesicherung einer Osteomyelitis bei positivem Skelettszintigramm (nur im peripheren Skelett). Der Verdacht auf eine Lokalisation im stammnahen Skelett kann den Versuch einer In-111 Leukozytenszintigraphie rechtfertigen. Auch bei (chronisch) entzündliche Darmerkrankungen (z.B. M. Crohn, auch Appendizitis) kann eine Entzündungszintigraphie durchgeführt werden.

## Lungendiagnostik

Die Lungenperfusionsszintigraphie (LSZ) ist ein hochempfindliches Verfahren für den Nachweis einer Lungenarterienembolie (LE) bei gleichzeitig geringer Belastung und fast fehlenden Nebenwirkungen für den Patienten. Durch die i.v. Injektion von gering radioaktiv markierten makroaggregierten Albuminpartikeln (Tc-99m-MAA) kann der Perfusionsdefekt jenseits des embolischen Gefäßverschlusses nachgewiesen werden. Die Lungenperfusionsszintigraphie kann alleine oder in Kombination mit einer Lungenventilationsszintigraphie durchgeführt werden (Inhalation von Tc-99m-markierten radioaktiven Aerosolen oder verdampften Kohlepartikeln). So wird eine Differenzierung von reinen Perfusionsdefekten (LE-typisch) oder kombinierten Ventilations-/Perfusionsdefekten (LE-atypisch) möglich. Das Verfahren ist als primärer diagnostischer Test bei Verdacht auf eine Lungenarterienembolie ausgiebig evaluiert und wird entsprechend auch in aktuellen Leitlinien als Verfahren der Wahl für diese Fragestellung empfohlen (15). Die Perfusionsszintigraphie sollte immer zusammen mit einer aktuellen Ventilationsszintigraphie oder einem Röntgen-Thorax in zwei Ebenen beurteilt werden, um eventuell vorhandene sekundäre Perfusionsstörungen (z.B. Infiltrate) zu identifizieren.

Die Spiral-CT steht der LSZ als einziges Verfahren mit potenziell gleichwertigen diagnostischen Möglichkeiten gegenüber. Die Spiral-CT kann in kurzer Zeit durchgeführt werden und wird im klinischen Alltag daher bereits z.T. als primärer diagnostischer Test eingesetzt. Nachteile der Spiral-CT sind allerdings eine erheblich höhere Strahlenbelastung (5–10 mSv versus 0,4–1,7 mSv bei der LSZ), ein höheres Komplikationsrisiko (vorwiegend Kontrastmittel-assoziiert) und eine geringere Sensitivität gegenüber kleineren peripheren Embolien. Zudem ist das Verfahren bisher nicht vergleichbar solide evaluiert und wird in der Literatur z.T. noch kontrovers diskutiert. In zahlreichen relevanten Studien wird der Einsatz der Spiral-CT nicht anstatt der LSZ sondern als ergänzende komplementäre Maßnahme befürwortet (bei unklarer Röntgen-Thorax-Aufnahme, bekannten pulmonalen und pleuralen Erkrankungen). Neben der Diagnostik der LE ist der Nutzen der LSZ auch für klinisch seltenere Fragestellungen wie die präoperative Bestimmung der anteiligen Lungenleistung oder des Shunt-Volumens ausführlich belegt.

**kurzgefasst:** Die Lungenperfusionsszintigraphie ist ein hochbewährtes Verfahren zur Diagnostik der Lungenembolie. Die „Konkurrenzverfahren“ Spiral-CT und die Lungenszintigraphie haben unterschiedliche Vor- und Nachteile, die einen komplementären Einsatz der Methoden rechtfertigen

## Schilddrüsendiagnostik

Die Schilddrüsenzintigraphie beruht auf der aktiven Aufnahme von Iod in funktionell aktive Schilddrüsenzellen über den Natrium-Iodid-Sympporter. Iodisotope werden aus Kostengründen (Iod-123) (Zyklotronprodukt) und aufgrund relativ hoher Strahlenexposition (Iod-131) in der Regel nur für seltenere Fragestellungen eingesetzt. Dazu gehören retrosternale Struma (höherer prozentualer „Uptake“) und die Ganzkörper-Diagnostik beim Schilddrüsen-Karzinom (hohe Sensitivität zum Nachweis von Lokalrezidiven und Metastasen).

Aufgrund der sterischen Ähnlichkeit zu Iod kann Tc-99m-Per technetat zur Schilddrüsenzintigraphie verwendet werden. Dieses wird in die Schilddrüse aufgenommen, aber nicht in die Schilddrüsenhormone eingebaut. Funktion, Form Lage und Größe der Schilddrüse können so beurteilt werden. Die Messung der globalen Tc-99m-Per technetat-Aufnahme in die Schilddrüse etwa 10–20 min p.i. korreliert dabei ausreichend gut mit der Iodid-Clearance.

Der Technetium-Uptake in der Schilddrüse ist ein Indikator der globalen und regionalen Aktivität des Schilddrüsen Gewebes. So zeigen autonome Areale einen gesteigerten Uptake, der sich auch unter Suppressionsbedingungen (bei vollständig unterdrückter basaler TSH-Inkretion) nicht vollständig ausschalten lässt. Auf diesem Phänomen beruht die Bezeichnung der „**heißen Knoten**“ (Abb. 3). Zum Nachweis einer **Autonomie** wird daher die Durchführung einer Szintigraphie unter Suppressionsbedingungen angestrebt, die auch künstlich durch externe Hormonzufuhr herbeigeführt werden können. Bei **disseminierter Autonomie** und beim **M. Basedow** findet sich ein generalisiert gesteigerter Uptake über der gesamten Schilddrüse (Abb. 3). Eine Differenzierung erfolgt hier über den Antikörper-Status. Bei einer **Thyreoiditis** findet sich typischerweise ein erniedrigter und inhomogener Uptake. So genannte „**kalte Knoten**“ entsprechen Arealen verminderter funktioneller Aktivität, die in einem gewissen Prozentsatz (ca. 5%) ein Schilddrüsenkarzinom darstellen können. Für die konklusive Beurteilung der Schilddrüsenzintigraphie ist die Kenntnis der zugrunde liegenden morphologischen Information (Sonographie) und des aktuellen Hormonstatus unerlässlich. Die **Indikation** zu einer Szintigraphie ist im Regelfall bei Nachweis von sonographischen Auffälligkeiten (Knoten/Zysten/echoarme Areale) gegeben (1,9). Ergänzend zur Schilddrüsenzintigraphie ist mittels eines weiteren geeigneten Tracers (Tc-99m MIBI) szintigraphisch auch der Nachweis eines Nebenschilddrüsenadenoms möglich.

**kurzgefasst: Indikationen zur Schilddrüsenzintigraphie mit Tc-99m-Per technetat sind: Definition von Form, Lage, Größe und Funktion der Schilddrüse, Differenzierung hyperfunktionelle (heiße)/ und hypofunktionelle (kalte) Knoten, Verdacht auf eine Autonomie der Schilddrüse oder auf einen M. Basedow sowie Verdacht auf eine aktive Thyreoiditis. Andere Tracer werden verwendet zur Identifikation von ektopem Schilddrüsen Gewebe/retrosternaler Struma (I-123), zum Nachweis von Nebenschilddrüsenadenomen (Tc-99m-MIBI) und zum Nachweis von SD-Tumor/Metastasen (I-131).**

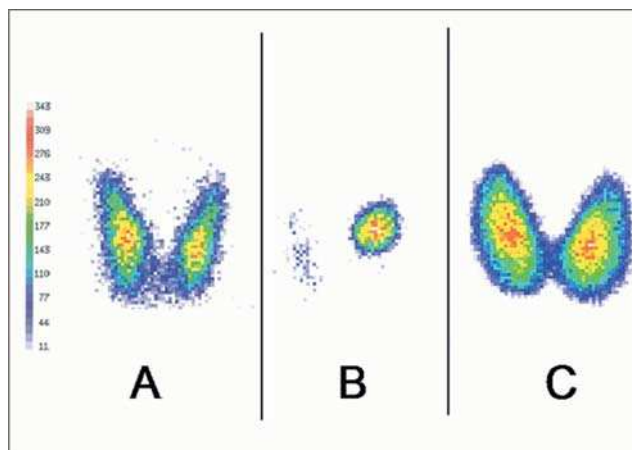


Abb. 3 Beispiele Schilddrüsenzintigraphie mit Tc-99m-Per technetat: A) unauffällige Schilddrüse, Tc-Uptake 1,5%; B) unifokale Autonomie, Tc-Uptake 2,0%; C) Morbus Basedow, Tc-Uptake 9%.

## Diagnostik des Gastrointestinaltraktes

Es stehen zahlreiche szintigraphische Untersuchungsmöglichkeiten für die Funktionsdiagnostik des Gastrointestinaltraktes zur Verfügung.

Dazu zählt die **Speicheldrüsenzintigraphie** mit Tc-99m-Per technetat, das über die Speicheldrüsen sezerniert wird. Sie erlaubt Aussagen über Perfusion und exkretorische Funktion der Speicheldrüsen. Die Beurteilung von **Ösophaguspassage, Reflux und Magenentleerung** (z.B. nach Magen-Operation, bei Dumping Syndrom oder Gastroparese) sind mit radioaktiv markierten Testmahlzeiten (flüssig/fest) möglich (z.B. Tc-99m-Schwefelkolloid-markiertes Rührei).

Nach i.v. Injektion von Tc-99m-Kolloidpartikeln ist eine szintigraphische Darstellung von **Leber und Milz** möglich, die insbesondere für die Darstellung von Nebenmilzen/akzessorischen Milzen eine klinische Bedeutung haben kann. Eine exzellente Methode zur Beurteilung der **hepatobiliären Funktion** ist die Szintigraphie mit Tc-99m-markierten Iminodiacetatverbindungen (z.B. Tc-99m-„HIDA“-Szintigraphie). Diese Tracer werden aktiv von den Leberzellen aufgenommen und biliär ausgeschieden. So können eine Vielzahl von Fragestellungen beantwortet werden über Perfusion und Parenchymfunktion des Lebergewebes bis zur Differentialdiagnostik fokaler Leberläsionen. Insbesondere in Kombination mit der **Blutpoolszintigraphie** (Tc-99m-markierte Erythrozyten) können Läsionen wie die fokale noduläre Hyperplasie (FNH), Hämangiom, hepatozelluläres Adenom und Lebermetastase differenziert werden. So findet sich z.B. ein erhöhter Blutpool nur beim Hämangiom, das „Trapping“ der Aktivität nur bei der fokalen nodulären Hyperplasie.

Die Ausscheidung der Iminodiacetat-Tracer über die Gallenwege ermöglicht Aussagen zu **Gallenwegsmorphologie** und den **Gallenabflussverhältnissen**. Somit können zahlreiche Diagnosen wie Gallenwegsverschluss, -leakage und auch akute Cholezystitis (mit höherer Sensitivität als mit der Sonographie) gestellt werden.

**kurzgefasst:** Indikationen für die Szintigraphie im Gastrointestinaltrakt sind z.B. die Beurteilung der Nahrungspassage, der hepatobiliären Funktion, der Gallenabflussverhältnisse sowie die Frage nach Nebenmilzen und die Differentialdiagnostik fokaler Leberläsionen.

## Diagnostik des hämatopoetischen Systems

Neben unterschiedlichen Resorptionstests stehen in der Nuklearmedizin auch szintigraphische Verfahren zur **Diagnostik des hämatopoetischen Systems** zur Verfügung. Nach i.v. Gabe eines langlebigen radioaktiv markierten Eisenisotops (Fe-59) kann z.B. durch szintigraphische Messung der Aktivitätsverteilung über Leber, Knochenmark und Milz über mehrere Tage der Erythrozyten-Bildungs- und -Abbauort bestimmt werden. So werden Aussagen zu extramedullärer Erythropoese sowie eine Differenzierung zwischen aplastischer und hämolytischer Anämie möglich. Neben diesen Verfahren können durch direkte Markierung der Erythrozyten mit Cr-51 die Erythrozyten-Überlebenszeit und der -Hauptabbauort (durch Messung über Leber und Milz) bestimmt werden. Auch Thrombozyten-Überlebenszeit und -Hauptabbauort sind mittels markierter Thrombozyten (z.B. mit In-111) zu ermitteln.

## Nierendiagnostik

Die wichtigste Form der Nierenszintigraphie ist die **Nierenfunktionsszintigraphie** mit Tc-99m-MAG3, mit der in einer Untersuchung zahlreiche Parameter der Nierenfunktion erfasst werden können. Der Tracer erlaubt über die Anflutung im Nierenparenchym nach i.v. Applikation die Beurteilung der Nierenperfusion, über den Parenchymtransfer die Beurteilung von Form, Lage und Größe sowie über die regelrechte Parenchymfunktion der Nieren. Im Verlauf kommt es zu einer tubulären Sekretion des Tracers, so dass die gesamte und seitengetrennte Nieren-clearance bestimmt werden kann (bei gleichzeitiger serieller Bestimmung der Aktivitätsabnahme in Blutproben). Über die Erfassung der Aktivität in den ableitenden Harnwegen bis zur Harnblase ist eine Aussage über funktionell relevante **Abflussbehinderungen** möglich. Korrespondierend wird die Beurteilung der Nierenszintigraphie in drei Phasen unterteilt: Perfusionsphase, Sekretionsphase (Funktionsphase) und Exkretionsphase. Durch Applikation von Furosemid (ca. 20 min nach Tracer-Injektion) wird eine forcierte Diurese erreicht, die die Differenzierung einer funktionellen, urodynamisch nicht relevanten Obstruktion von einer organisch fixierten, urodynamisch relevanten Obstruktion ermöglicht.

Zur Beurteilung der hämodynamischen Relevanz einer **Nierenarterienstenose** wird eine Nierenszintigraphie nach vorheriger ACE-Hemmer-Gabe („Captopril-Szintigraphie“) durchgeführt. Dabei soll der durch eine Nierenarterienstenose induzierte Kompensationsmechanismus (Renin-Erhöhung; Aldosteron hoch; Konstriktion des vas efferens, ausreichender glomerulärer Filtrationsdruck, seitengleiche Tracer-Anflutung) demaskiert werden.

**Indikationen** für eine Funktionsbeurteilung der Nieren sind z.B. eine geplante Nephrektomie bei Schrumpfnieren oder Nierentumoren, vor Lebendnierenspende, im Verlauf unter zytostatischer Therapie, bei lageabhängigen Perfusions- und Funkti-

onsstörungen. Keine andere Untersuchung ist derzeit in der Lage in ähnlich verlässlicher Form nicht-invasiv dieses Ausmaß an Information zu liefern. Die Strahlenexposition ist dabei deutlich geringer als bei einer radiologischen Ausscheidungsurographie, so dass sich die Untersuchung gerade auch bei Kindern empfiehlt.

**kurzgefasst:** Die Nierenperfusionsszintigraphie eignet sich zur Beurteilung von Form, Lage, Größe der Nieren. Sie ermöglicht eine differenzierte Beurteilung der Nierenfunktion, von Abflussbehinderungen und der hämodynamischen Relevanz einer Nierenarterienstenose. Die Strahlenexposition ist deutlich niedriger als bei einer Ausscheidungsurographie.

## Kardiale Diagnostik

### Myokardperfusionsszintigraphie

Die Myokardperfusionsszintigraphie beruht auf der bildlichen Darstellung des myokardialen Blutflusses nach intravenöser Injektion eines Radiopharmazeutikums. Dieses wird anteilig zu den relativen Durchblutungsverhältnissen im Myokard angereichert und spiegelt die myokardiale Perfusion wider. Einige Tracer haben eine lange Verweildauer im Myokard ohne wesentliche Umverteilung (z.B. Tc-99m-MIBI). Daher ist es möglich, dass die Applikation des Tracers (z.B. im akuten Myokardinfarkt vor Intervention) und die Aufnahme an der Kamera in großem zeitlichen Abstand (bis zu ca. 8 h) erfolgen können. So können die Perfusionsverhältnisse zum Zeitpunkt der Injektion zu einem späteren Zeitpunkt dargestellt werden (z.B. nach bereits erfolgter Intervention).

Die szintigraphische Aufnahme des Herzens erfolgt in SPECT-Technik, damit eine dreidimensionale Beurteilung des Myokards möglich wird. Die Szintigramme werden im Regelfall visuell qualitativ ausgewertet anhand entlang der Herzachsen rekonstruierter Schnittbilder. Der Blutfluss kann somit regional koronaren Versorgungsgebieten zugeordnet werden.

Durch den Vergleich der Perfusion in Ruhe und unter Belastungsbedingung erlaubt die Myokardperfusionsszintigraphie die Identifikation von belastungsinduzierten Perfusionsstörungen, die als sicherer Hinweis auf relevante Koronarstenosen zu betrachten sind. Perfusionsdefekte, die in beiden Untersuchungen korrespondierend auftreten („persistierende Perfusionsdefekte“) werden als narbiges bzw. chronisch ischämisch kompromittiertes (hibernierendes) Myokard interpretiert. Veränderungen, die sich dagegen nur unter Belastung und nicht in Ruhe nachweisen lassen („reversible Perfusionsstörungen“) werden als Ischämie in Folge einer relevanten Koronarstenose gewertet (**Abb.4**).

Eine weitere Option ist die so genannte Herzzyklus-getriggerte („gated“) Akquisition der SPECT-Aufnahmen. Bei dieser Aufnahmetechnik steht nach der Rekonstruktion eine Art 3D-Filmsequenz der Herzaktion zur Verfügung. Diese ermöglicht sowohl die Bestimmung der globalen linksventrikulären Pumpfunktion als auch die Beurteilung der regionalen Wandbewegung, z.B. nach Myokardinfarkt.



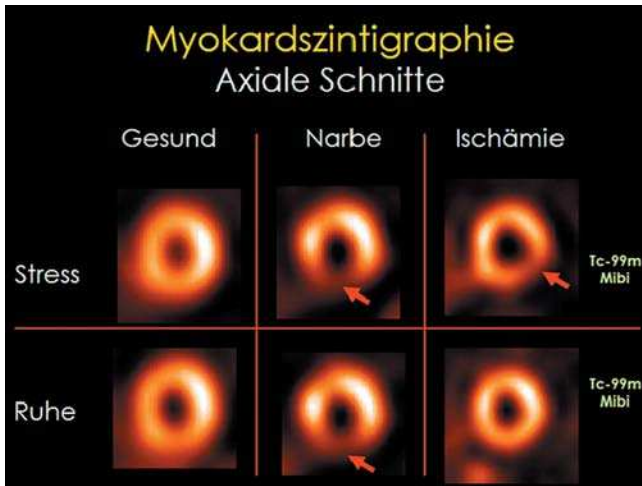


Abb. 4 Beispiele: Myokardszintigraphie mit Tc99m-MIBI. Axiale Schnitte in Ruhe und unter körperlicher Belastung. Die persistierende Perfusionsminderung (rote Pfeile mittlere Spalte) weist auf eine Narbe hin, die belastungsinduzierte Perfusionsminderung (roter Pfeil rechte Spalte) auf eine Ischämie.

**Durchführung der Untersuchung:** Die körperliche Belastung des Patienten kann ähnlich wie beim Belastungs-EKG mit Hilfe eines Fahrrad- oder Laufbandergometers erfolgen. Bei Erreichen der vollständigen Ausbelastung, oder Erschöpfung des Patienten erfolgt die Applikation des Perfusions-Tracers, der sich der aktuellen Perfusionsituation entsprechend im Myokard verteilt. Nach Ende der Belastung kann dann die Szintigraphie durchgeführt werden, die weiterhin die Perfusionsverhältnisse unter Belastung widerspiegelt. Bei Kontraindikationen gegen eine körperliche Belastung kann alternativ eine pharmakologische Belastung durchgeführt werden (z.B. mit Adenosin, Dipyridamol und Dobutamin). Grundsätzlich ist bei Patienten mit Linksschenkelblock eine pharmakologische Belastung (mit Dipyridamol oder Adenosin) vorzuziehen, da für die körperliche Belastung (und die Dobutamin-Belastung) hier falsch-positive Befunde im Bereich des Kammerseptums beschrieben sind.

Derzeit stehen als gleichwertige Tracer für die Myokardperfusionsszintigraphie radioaktives Thallium (Tl-201) und die beiden Tc-99m-markierten Tracer MIBI und Tetrofosmin zur Verfügung. Die Technetium-markierten Tracer machen aufgrund ihrer fixierten Retention im Myokard eine zweimalige Applikation notwendig. Thallium zeigt eine Redistribution, so dass auch nach einmaliger Applikation (während Belastung) durch eine Spätaufnahme die Ruheperforationsbedingungen erfasst werden können. Wegen dieser Eigenschaft von Thallium ist dieser Tracer auch für die Vitalitätsdiagnostik geeignet (siehe dort).

**Indikationen:** Die Indikationen für die Myokardszintigraphie können allgemein in drei große Gruppen eingeteilt werden, nämlich Nachweis bzw. Ausschluss einer myokardialen Ischämie oder Narbe, Abklärung der funktionellen Bedeutung einer bekannten (angiographisch erfassten) Stenose und der Nachweis bzw. Ausschluss myokardialer Vitalität (6, 7, 14).

Eine besondere Wertigkeit kommt der Myokardperfusionsszintigraphie in der **Risikostratifizierung** zu. Die Anzahl der fixierten Defekte (= Myokardnarben) ist ein wichtiger Prädiktor für die Sterblich-

keit, die Zahl der nicht fixierten Perfusionsdefekte (Myokardischämien) hingegen ist ein wichtiger unabhängiger Prädiktor für koronare Ereignisse wie Herzinfarkt. Besonders hervorzuheben ist der hohe negative prädiktive Wert der Untersuchung, d.h. Patienten mit einer unauffälligen Myokardszintigraphie haben eine ausgesprochen gute Prognose. Sogar für Patienten mit hoher Wahrscheinlichkeit (>85%) für das Vorliegen einer koronaren Herzerkrankung besteht für den Fall einer unauffälligen Ruhe-/Belastungs-Szintigraphie ein Risiko von <1% /Jahr für schwerwiegende koronare Ereignisse.

Den höchsten Nutzen von der Untersuchung haben Patienten mit mittlerem Risiko: a) für das Vorliegen einer KHK, b) für das Auftreten kardialer Ereignisse bei bekannter KHK. Patienten mit niedrigem a priori Risiko (unauffälliges Belastungs-EKG, keine typischen Beschwerden) oder sehr hohem Risiko (typische Angina pectoris, suspektes EKG) profitieren dagegen weniger von diesem Test. Das Verfahren ist sehr gut als „gatekeeper“ geeignet, um über die Notwendigkeit einer möglichen Herzkatheter-Untersuchung zu entscheiden. In Deutschland werden Patient allerdings im Vergleich zu den USA oder anderen europäischen Staaten erheblich häufiger einer Herzkatheter-Untersuchung unterzogen. Die nicht-invasive Myokardszintigraphie kommt hier seltener zum Einsatz.

Auch für die **Verlaufskontrolle nach Therapie** ist das Verfahren gut geeignet. Die Risikoabschätzung oder Prognosebestimmung vor chirurgischen Eingriffen gehört ebenfalls zu den wichtigen Indikationen. Bei bekannter KHK sind folgende Fragen nur mit der Myokardszintigraphie befriedigend zu beantworten: die Identifizierung der Zielläsion, das heißt derjenigen Stenose die ursächlich für die Beschwerden des Patienten ist, die Bestimmung der hämodynamischen Relevanz einer vorhandenen Stenose und die Frage nach der führenden Stenose im Rahmen einer Mehrgefäßerkrankung.

**kurzgefasst: Indikationen zur Myokardszintigraphie sind: Nachweis/Ausschluss KHK bei mittlerer Wahrscheinlichkeit a) für das Vorliegen einer KHK, b) für das Auftreten kardialer Ereignisse bei bekannter KHK, Definition der Relevanz bekannter Stenosen, Identifizierung der für die Beschwerden ursächlichen Stenose. Außerdem können Ausdehnung, Lokalisation und Schweregrad einer Ischämie bestimmt sowie eine Risikostratifizierung und eine Verlaufskontrolle nach Therapie durchgeführt werden.**

#### Radionuklidventrikulographie

Die Radionuklidventrikulographie (RNV) dient in erster Linie der Darstellung der globalen und regionalen linksventrikulären Pumpfunktion in Ruhe und unter Belastung. Das Prinzip der RNV ist die Markierung von patienteneigenen Erythrozyten in der Regel mit Tc-99m (in vitro oder in vivo mit anschließender Re-Injektion). Dies ermöglicht die Erfassung der Ventrikelfunktion durch Messung der Signalaktivität im Herzbinnenraum über einen längeren Zeitraum. Es werden mehrere hundert Herzzyklen EKG-gesteuert in einen einzelnen Datensatz aufsummiert und anschließend in einer Art Filmschleife des Herzzyklus dargestellt. Die Akquisition kann dabei in Ruhe wie auch unter Fahrradergometrischer Belastung durchgeführt werden.

Die Untersuchung erlaubt Aussagen über Ventrikel- und Schlagvolumina, globale und regionale links- und rechtsventrikuläre Funk-

tion (einschließlich Wandbewegungsparametern) sowie über systolische und diastolische Indizes (Entleerungs- und Füllungs-geschwindigkeiten). Der wesentliche Vorteil gegenüber anderen Verfahren ist das Fehlen einer geometrischen Annahme und die automatisierte Auswertung. Dadurch wird die ventrikuläre Funktion objektiv und Beobachter-unabhängig bestimmt.

Eine Indikation für eine RNV ist z.B. die Bestimmung der hämodynamischen Relevanz einer angiographisch diagnostizierten Hauptstammstenose (mögliche globale Minderperfusion, sog. „balanced ischemia“ kann in der Myokardszintigraphie übersehen werden, führt aber in der RNV zur Reduktion der Ejektionsfraktion unter Belastung). Außerdem kann eine Verlaufskontrolle z.B. unter kardiotoxischer Chemotherapie durchgeführt und die Ventrikelfunktion bei Klappenvitien (Beginn LV-Dysfunktion) bzw. vor geplanter Herztransplantation bewertet werden.

**kurzgefasst: Wesentlicher Vorteil der RNV ist, dass die links- und rechtsventrikuläre Funktion objektiv und Beobachter-unabhängig bestimmt werden kann.**

### Myokardiale Positronen-Emissions-Tomographie

Die größte Bedeutung hat wie schon in der onkologischen Diagnostik auch in der Kardiologie der Tracer F-18 FDG erlangt. Der damit messbare Glukoseumsatz des Myokards ist ein Maß für die regionale Vitalität (8). Um eine ausreichende Aufnahme von FDG in den Herzmuskel zu erreichen, wird vor der Untersuchung ein „Insulin-Clamp“ (= eine gleichzeitige Infusion von Insulin und Glukose) durchgeführt. Dadurch erreicht man die Umstellung des myokardialen Stoffwechsels auf Glukosekonsum. Die Untersuchung erlaubt die Identifikation von „Myokard im Winterschlaf“ („hibernating myocardium“). Das sind Areale, deren versorgende Gefäße hochgradig stenosiert sind, in denen aber die Vitalität erhalten ist. In diesen Bereichen findet sich eine hochgradiger Funktionseinschränkung und ein weitgehender Perfusionsausfall in der Myokardperfusionsszintigraphie bei erhaltenem Glukosemetabolismus. Im Gegensatz zu Vernarbungen profitieren diese Areale aber von einer Revaskularisierung.

Außerdem stehen für die PET des Herzens an einigen Zentren sehr kurzlebige Perfusions-Tracer zur Verfügung (z.B. N-13 Ammoniak). Diese Tracer sind ähnlich wie die erwähnten Tc-99m markierten Substanzen geeignet die myokardiale Perfusion in Ruhe und unter (pharmakologischer) Belastung darzustellen, erlauben aber aufgrund der kurzen Halbwertszeit die Durchführung serieller Untersuchungen in einer Sitzung. Insbesondere zur Bestimmung der koronaren Flussreserve kann die PET eingesetzt werden. In Zukunft eröffnen sich durch den Einsatz von PET-CT-Geräten neue Möglichkeiten durch die Kombination von z.B. CT-Koronarangiographie und funktioneller Information aus der PET-Untersuchung.

**kurzgefasst: Indikationen für eine PET-Untersuchung des Myokards sind Vitalitätsbestimmung des Myokards z.B. vor Bypass-Operation, myokardiale Flussmessung z.B. zur Bestimmung der koronaren Flussreserve und bei uneindeutigen Befunden in der Myokardszintigraphie. Grundsätzlich haben alle Indikationen für die Myokardszintigraphie in vergleichbarer Form auch für die PET-Flussmessung Gültigkeit.**

### Konsequenz für Klinik und Praxis

- **Zahlreiche internistische Fragestellungen sind exklusiv mit szintigraphischen Verfahren zu beantworten.**
- **Mit spezifischen Tracern können funktionelle (patho)-physiologische Prozesse visualisiert werden.**
- **Das Potential nuklearmedizinischer Verfahren wird durch die Verfügbarkeit neuer Hybrid-Systeme (PET/CT, SPECT/CT) weiteren Zuwachs erfahren.**

**Danksagung:** Dank für wichtige Unterstützung und essentielle Beiträge gebührt Herrn Dr. Martin Schöniger aus der Hämatologischen Klinik des Krankenhauses München Schwabing unter der Leitung von Herrn Prof. Dr. Stefan Burdach (Direktor). Darüber hinaus Herrn Dr. K. Herrmann, Dr. M. Essler, Dr. M. Miederer und Fr. PD Dr. S. Ziegler aus der Nuklearmedizinischen Klinik des Klinikums rechts der Isar der TU München für wertvolle Teilbeiträge.

**Autorenerklärung:** Die Autoren erklären, dass sie keine finanziellen Verbindungen mit einer Firma haben, deren Produkt in dem Artikel eine wichtige Rolle spielt (oder mit einer Firma, die ein Konkurrenzprodukt vertreibt).

### Literatur

- 1 Beierwaltes WH. Endocrine imaging in the management of goiter and thyroid nodules (Review Part I). J Nucl Med 1991; 32: 1455–1461
- 2 Brown ML, Jr, Collier BD, Fogelman I. Bone scintigraphy: part 1. Oncology and infection. J Nucl Med 1993; 34: 2236–2240
- 3 Jr. Collier BD, Fogelman I, Brown ML. Bone scintigraphy: part 2. Orthopedic bone scanning. J Nucl Med 1993; 34: 2241–2246
- 4 Elstrom R et al. Utility of FDG-PET scanning in lymphoma by WHO classification. Blood 2003; 101: 3875–3876
- 5 Fischer BM, Mortensen J, Hojgaard L. Positron emission tomography in the diagnosis and staging of lung cancer: a systematic, quantitative review. Lancet Oncol 2001; 2: 659–666
- 6 Hachamovitch R et al. Incremental prognostic value of myocardial perfusion single photon emission computed tomography for the prediction of cardiac death: differential stratification for risk of cardiac death and myocardial infarction. Circulation 1998; 97: 535–543
- 7 Klocke FJ, Baird MG, Lorell BH et al. ACC/AHA/ASNC guidelines for the clinical use of cardiac radionuclide imaging – executive summary. J Am Coll Cardiol 2003; 42: 1318–1333
- 8 La Rosée K, Baer FM. Vitalitätsdiagnostik nach Herzinfarkt. Dtsch Med Wochenschr 2004; 129: 1017–1022
- 9 Mazzaferri EL. Management of a solitary thyroid nodule (Review). N Engl J Med 1993; 328: 553–559
- 10 Reske SN, Kotzerke J. FDG-PET for clinical use. Results of the 3rd German Interdisciplinary Consensus Conference. „Onko-PET III“, 21 July and 19 September 2000. Eur J Nucl Med 2001; 28: 1707–1723
- 11 Schelling M et al. Positron emission tomography using [(18)F]Fluorodeoxyglucose for monitoring primary chemotherapy in breast cancer. J Clin Oncol 2000; 18: 1689–1695
- 12 Schiepers C, Filmont JE, Czernin J. PET for staging of Hodgkin's disease and non-Hodgkin's lymphoma. Eur J Nucl Med Mol Imaging 2003; 30 (Suppl 1); 82–88
- 13 Spaepen K et al. Positron emission tomography with [(18)F]FDG for therapy response monitoring in lymphoma patients. Eur J Nucl Med Mol Imaging 2003; 30 (Suppl 1); S97–105
- 14 Strauss HW et al. Procedure guideline for myocardial perfusion imaging. Society of Nuclear Medicine. J Nucl Med 1998; 39: 918–923
- 15 Task Force on Pulmonary Embolism, European Society of Cardiology Guidelines on diagnosis and management of acute pulmonary embolism. Task Force on Pulmonary Embolism, European Society of Cardiology. Eur Heart J 2000; 21: 1301–1336
- 16 Weber WA et al. Prediction of response to preoperative chemotherapy in adenocarcinomas of the esophagogastric junction by metabolic imaging. J Clin Oncol 2001; 19: 3058–3065