

# Osteotomien am Humerus – distaler Bereich

■ K. Weise

## Zusammenfassung

Korrekturoperationen am Humerus sind üblicherweise an dessen distalem Ende indiziert und beschränken sich überwiegend auf Fehlstellungen im Gefolge ellbogen-naher Frakturen während des Wachstumsalters. Post-traumatische Achsabweichungen größeren Ausmaßes beim Erwachsenen sind selten Gegenstand korrigierender Eingriffe. Der sog. Cubitus varus ist eine in nicht unerheblichen Prozentsätzen beobachtete Folge von supracondylären bzw. condylären Frakturen, die entweder unzureichend reponiert oder fixiert wurden. Indikation für die Korrekturoperation ist vielfach nicht die eingeschränkte Ellbogenfunktion, sondern vielmehr der kosmetische Aspekt der Fehlstellung, welcher für die Patienten und/oder deren

Eltern inakzeptabel erscheint. Für die präoperative Planung sind Ganzarm-aufnahmen zur Anfertigung einer Skizze unentbehrlich, welche die Korrekturhöhe und -winkel sowie die geplante Fixationstechnik beinhaltet. Für die verschiedenen Korrekturformen (uni-, bi-, multiplanar) steht eine Reihe von unterschiedlichen Osteotomieverfahren und Stabilisierungsmöglichkeiten zur Verfügung. Die einfache subtraktive valgisierende („closed wedge-“) Osteotomie des Cubitus varus mit inkompletter Durchtrennung des Knochens ist die am häufigsten vorgenommene Korrekturoperation, andere Techniken sind vorwiegend komplexeren Fehlstellungen vorbehalten. Die verschiedenen Osteotomietechniken werden beschrieben, deren Ergebnisse in der Literatur aufgezeigt.

## Einleitung

Korrigierende Operationen am Humerus sind eher selten durchgeführte Eingriffe, die überwiegend während des Wachstums oder kurz danach vorgenommen werden. Im Gegensatz zur unteren Extremität spielen Achsabweichungen oder Längendifferenzen an der oberen Extremität eher eine untergeordnete Rolle, sofern diese ein gewisses Ausmaß nicht überschreiten. Selbst Torsionsabweichungen nach Schaftfrakturen des Humerus werden durch die Kompensationsfähigkeit eines intakten Schultergelenkes außerordentlich gut kompensiert.

Korrekturoperationen werden vor allem am körperfernen Oberarm in solchen Fällen durchgeführt, bei welchen infolge einer fehlverheilten ellbogengelenknahen Fraktur am distalen Humerus mit oder ohne Wachstumsfugenbeteiligung eine äußerlich sichtbare Fehlstellung verbleibt, die weniger zu funktionellen Einbußen als vielmehr zur Unzufriedenheit bei Patienten wie auch den Eltern im Hinblick auf das „kosmetische“ Ergebnis Anlass gibt.

Gravierende Fehlstellungen sind insbesondere nach supracondylären Humerusfrakturen zu beobachten, weil diese Verletzung bekanntermaßen einen der am häufigsten vorkommenden Brüche im Wachstumsalter darstellt. Solche Ausheilungsergebnisse beobachtet man speziell in den Fällen, bei welchen die Reposition und Retention der Fraktur unzureichend gewesen ist, woraus infolge des geringen

knöchernen Kontaktes zwischen den Fragmentenden eine instabile Situation resultiert. Diese anatomische Besonderheit gibt zu ausbleibender Bruchheilung und/oder zur Ausheilung in Fehlstellung Anlass.

Der typische Cubitus varus (engl.: „gunstock deformity“) beinhaltet außer der Varusposition meist auch eine Innendrehung und Medialverschiebung sowie eine Überstreckung des distalen Fragmentes, so dass es sich insgesamt um eine Kombination von Fehlstellungen in mehreren Ebenen handeln kann. Zudem kommt es durch eine Trümmerzone des medialen (ulnaren) Pfeilers mit nachfolgender Sinterung zu einer Erweiterung im lateralen Frakturspalt, was gleichfalls die Entstehung eines Cubitus varus auf dem Boden einer ausbleibenden Knochenbruchheilung fördert. Schließlich können die unmittelbare Beteiligung der Wachstumsfuge bei Frakturen des Condylus radialis oder ulnaris, Frakturen der Trochlea selbst oder die Abrissverletzung der Apophyse am ellenseitigen Epicondylus ein Fehlwachstum verursachen. Letztere führt zum Cubitus valgus, d.h. also zu einer Fehlstellung im X-Sinne, wobei diese deutlich seltener vorkommt.

Ursache für Fehlstellungen am distalen Humerus

1. Cubitus varus nach supracondylären bzw. condylären Frakturen im Wachstumsalter (unzureichende Reposition oder Fixation)
2. Cubitus valgus nach Trochleafrakturen oder Abrissverletzungen des Epicondylus medialis (Schädigung von Epi- oder Apophyse, unzureichende Reposition/-Fixation)

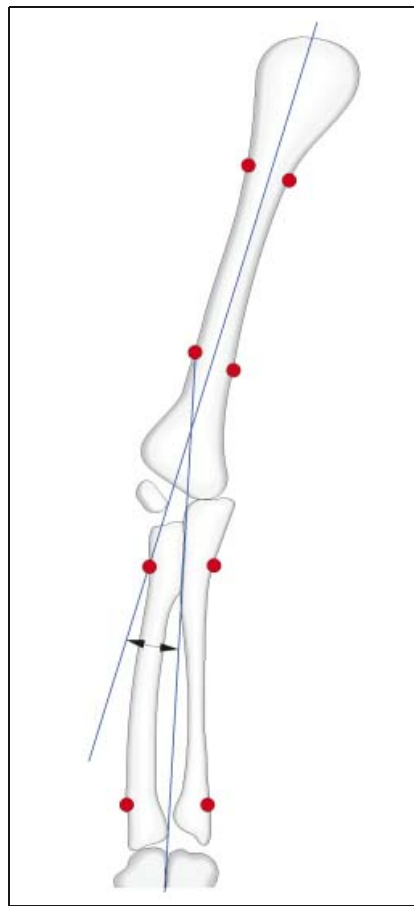
In der eher spärlich vorliegenden Literatur zu diesem Thema der Korrekturoperationen am distalen Humerus wird die Inzidenz eines Cubitus varus im Gefolge supracondylärer Frakturen mit 9–57% angegeben (z. B. Gaddy, 1994, 4). Von einigen Autoren wird darauf verwiesen, dass durch die modernen Osteosynthesever-

fahren bei supracondylären Humerusfrakturen im Wachstumsalter der Anteil fehlerverheilter Frakturen mit markanter Achsabweichung drastisch verringert, das Entstehen eines Cubitus varus aber nicht völlig vermieden werden kann. Erkennbar werde die Fehlstellung in den meisten Fällen innerhalb von 6–10 Wochen nach dem Unfallereignis, zu welchem Zeitpunkt zwar eine meist vollständige und auch schmerzfreie Beweglichkeit, trotz der Abweichung von der normalen „Tragachse“ des Armes zu verzeichnen ist.

Die Literaturrecherche zu korrigierenden Eingriffen nach fehlerverheilten Frakturen am distalen Humerus stützt sich darüber hinaus in den meisten Veröffentlichungen auf nur eine geringe Fallzahl. Aus diesen Verlautbarungen geht aber relativ einhellig hervor, dass Fehlstellungen ganz überwiegend Folge ellbogengelenksnaher Frakturen im Wachstumsalter sind. Die meisten Arbeiten beschäftigen sich mit Indikation, Planung und Durchführung der valgusierenden, subtraktiven Osteotomie (sog. closed wedge-Osteotomie) des Cubitus varus sowie mit deren technischen Schwierigkeiten, auftretenden Heilungsproblemen und Behandlungsergebnissen nach unterschiedlich langer Beobachtungszeit. Fallzahlen von 10–30 Patienten bei unterschiedlich langen Nachuntersuchungsintervallen beschreiben teilweise stark voneinander abweichende Behandlungsergebnisse. Die darauf basierenden Empfehlungen für das therapeutische Vorgehen sind gleichfalls uneinheitlich. Eigene Erfahrungen zu Osteotomien am distalen Humerus sind auf Grund der nicht besonders häufig vorkommenden Operationsindikation begrenzt, so dass sich die nachstehenden Ausführungen im wesentlichen auf die Analyse der Ursachen des Cubitus varus, Beschreibung präoperativer diagnostischer Möglichkeiten, die Notwendigkeit einer exakten Planung solcher Eingriffe sowie auf die Darstellung gängiger Operationstechniken stützen.

### Diagnostik und präoperative Planung

Grundlage der Diagnostik, speziell des Cubitus varus, ist neben der Erhebung der Anamnese (Unfallmechanismus, Vorbehandlung) vor allem die klinische Untersuchung. Relevante Achsabweichungen lassen sich im Seitenvergleich zwischen verletztem und unverletztem Arm leicht nachweisen. Die exakte Ausmessung der Fehlstellung erfolgt auf der Basis von Röntgenaufnahmen beider



**Abb. 1** Ausmessen des Oberarm-Ellbogen-Handgelenkwinkels bei 12 Grad Varusabweichung (gezeichnet nach Gaddy, 4)

Arme im a.p. Strahlengang, die in Streckung des Ellbogengelenkes und Supination des Unterarmes angefertigt werden. Auf diesen Aufnahmen kann der Humerus-Ellbogen-Handgelenks-Winkel ausgemessen und die Differenz verletzt/unverletzt exakt festgehalten werden. (Abb. 1). Entsprechend dieser Winkeldifferenz bemisst sich der Korrekturwinkel, d.h. die Ausdehnung des bei einer subtraktiven Osteotomie zu entnehmenden Knochenkeils. Die gelenknahe Sägeschnittführung der Osteotomie, also die Höhe der Korrektur, wird in der Planskizze an der Spitze des Olecranon parallel zur Ebene des Ellbogengelenkes angenommen, danach der Korrekturwinkel bestimmt und schließlich die daraus resultierende Keilhöhe eingezeichnet (laterale Basis). Eine zweite Planskizze beinhaltet die vollzogene Korrektur sowie die Art der Fixation. Dabei ist speziell bei größeren Korrekturwinkeln auf die entstehende Prominenz des lateralen Condylus zu achten, die nicht so ausgeprägt sein darf, weil daraus wiederum ein äußerlich ungünstiges kosmetisches

Ergebnis entstände. In Fällen eines sehr ausgeprägten Cubitus varus ist daher die einfache subtraktive (closed wedge-) Osteotomie eher ungünstig, d.h. die Fehlstellung muss durch einen aufwendigeren Korrekturingriff mit vollständiger Osteotomie beseitigt werden.

Außer der klinischen sowie der beschriebenen radiologischen Untersuchung mit Standard-Aufnahmen des Ellbogengelenkes und Ganzarmaufnahmen a.p. in Supination sind weitere diagnostische Verfahren wie die CT oder die MRT nur bei speziellen Indikationen erforderlich. Ausgeprägte Längenunterschiede oder schwierig zu diagnostizierende Torsionsabweichungen bzw. der Zustand der Gelenkflächen im Ellbogengelenk mit möglichem Verdacht auf das Vorliegen der Gelenkkörper können Indikation für diese Erweiterung der Diagnostik sein.

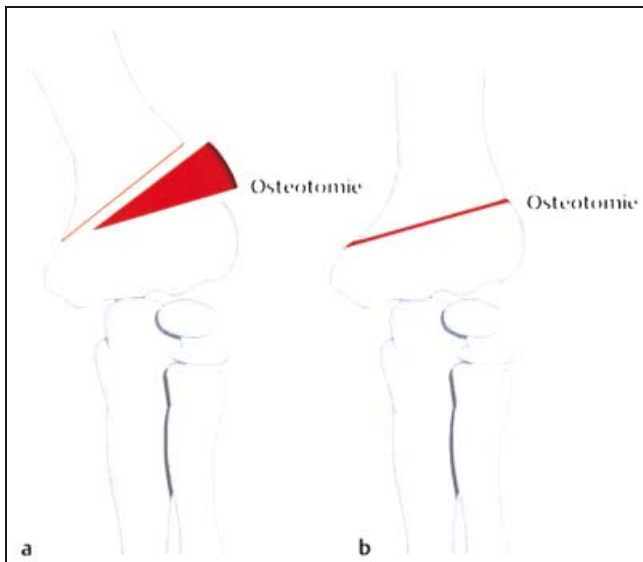
Vor jedem korrigierenden Eingriff muss eine Planskizze angefertigt werden, um die Fehlstellung exakt erfassen und ausgleichen zu können. Dies hat besondere Bedeutung hinsichtlich des forensischen Aspektes, weil gerade bei Korrekturoperationen gerichtliche Auseinandersetzungen zwischen Patienten/Eltern einerseits und dem behandelnden Arzt andererseits nicht selten sind. In diesem Zusammenhang muss darauf hingewiesen werden, dass die Eltern von Patienten im Wachstumsalter während des Aufklärungsgesprächs über Möglichkeiten späteren Korrekturverlustes, die Aufwendigkeit des Eingriffes und die Entstehung teilweiser ungünstiger Narben zu informieren sind.

### Präoperative Diagnostik und Planung

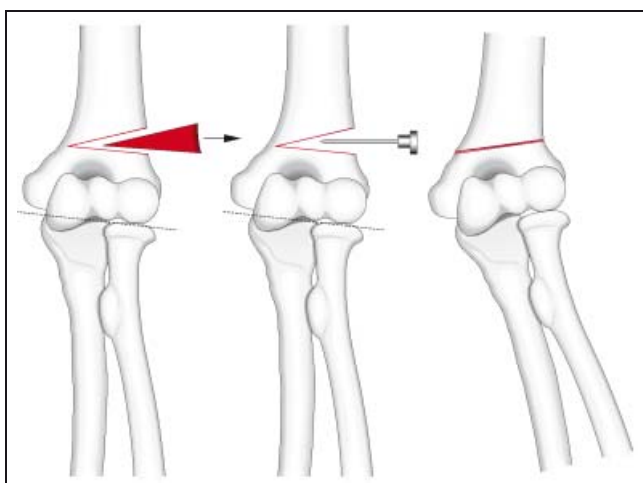
- Standardaufnahmen Ellbogengelenk mit angrenzendem Humerus
- Ganzarmaufnahmen a.p. in Streckung/Supination
- CT und MRT (fakultativ)
- Planskizze vor und nach vollzogener Korrektur

### Operationstechniken

Die Vorgabe, korrigierende Operationen bei Fehlstellungen im Kindesalter erst nach Wachstumsabschluss durchzuführen, um die Ausbildung erneuter Achsenfehler im Gefolge des Eingriffes zu vermeiden, gilt nach überwiegender Auffassung der einschlägigen Literatur jetzt nicht mehr (Gaddy, Ippolito, Voss, 4, 7, 12). Es wird empfohlen, mit dem Eingriff 1 Jahr nach dem Trauma abzuwarten, um überprüfen zu können, wie die



**Abb. 2** Supracondyläre valgisierende Osteotomie („closed wedge-Osteotomy“) mit Entnahme eines Knochenkeils (gezeichnet nach Campbell, 1)



**Abb. 3** Schematische Darstellung der inkompletten Osteotomietechnik mit „Ankörnen“ der medialen Kortikalis mittels Bohrer (gezeichnet nach Graham, 5)

erreichte Funktion bzw. ob das Vorhandensein einer Wachstumsstörung (z.B. einseitiger Epiphysenschluss) gegeben ist. In einem längeren Zuwartem sieht Voss [12] eher Nachteile, indem ein Remodeling der möglicherweise begleitenden Streckdeformität dann nur noch eingeschränkt möglich wird.

Die von lateral über einen radialen oder dorsalen Zugang vorgenommene subtraktive valgisierende (closed wedge-) Osteotomie unter Entnahme eines Knochenkeiles gilt als das aus chirurgischer Sicht einfachste und sicherste Verfahren zur Korrektur des Cubitus varus. Sofern nur eine uniplanare Korrektur, d.h. eine solche in nur einer Ebene (Beseitigung der Varusstellung) durchgeführt werden muss wird empfohlen, die Sägeschnitte inkomplett und unter Erhalt der medialen Kortikalis vorzunehmen. Diese wirkt dann nach Entnahme des Keils zusammen mit dem im Wachstumsalter kräfti-

gen Periost wie eine Art Scharnier, was die Stabilität des Osteotomiebereichs deutlich erhöht. Beim Zusammenführen der Osteotomieflächen kann die mediale Kortikalis durch Anbohren oder vorsichtige Meißelschnitte geschwächt und somit ein Ausbrechen derselben verhindert werden (**Abb. 2 u. 3**).

Je jünger das Kind umso eher kann die Fixation mit Kirschnerdrähten oder Zugschraubchen erfolgen, wohingegen bei älteren Kindern und Jugendlichen bzw. nach Abschluss des Wachstums Implantate mit größerer Haltekraft bevorzugt werden (kleine Platten mit und ohne Zuggurtung, Rekonstruktionsplättchen 3,5 mm).

Ist auf der Planskizze bei größerem Korrekturwinkel eine starke Prominenz des lateralen Condylus zu erwarten oder muss die Korrektur in mehreren Ebenen durchgeführt werden (z.B. Cubitus varus

mit stärkerer Torsionsabweichung und Verlust der 30-Grad-Kippung der Trochlea), so muss eine komplette Osteotomie unter Durchtrennung der medialen Kortikalis erfolgen. Dies führt zu einer deutlichen Instabilität, weil durch die anatomische Konfiguration des supracondylären Humerus bei Rotation wenig Osteotomieflächen aufeinandergestellt werden können. Korrekturverluste durch die dann eingeschränkte Stabilität der Fixation sind in einer Reihe von Arbeiten beschrieben, so dass die Osteosynthese in solchen Fällen ausreichend stabil sein und beim Kind mit einem Oberarmgips bis zur knöchernen Heilung kombiniert werden muss.

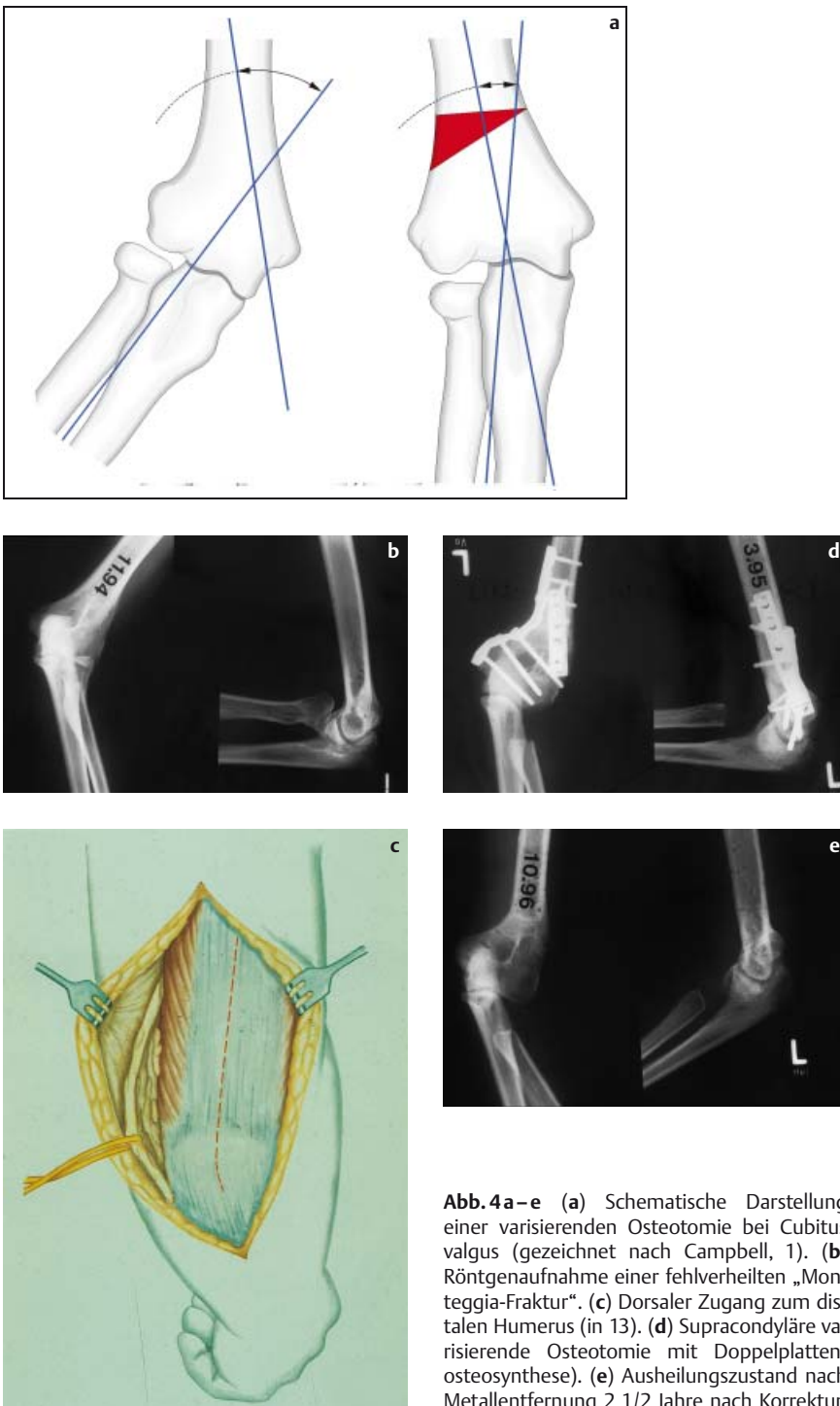
Folgende Korrekturingriffe bei Cubitus varus sind gebräuchlich:

- subtraktive valgisierende Osteotomie von lateral (**Abb. 2 u. 3**)

Operationsschritte:

- Bauchlage, Blutsperre, lateraler Zugang
- unter Bildverstärkerkontrolle Einbringen zweier Kirschnerdrähte in den lateralen Condylus von distal nach proximal (vor Ausführen der Osteotomie, bis an die gedachte Osteotomielinie heran)
- Ausführen der Sägeschnitte unter Schutz der Weichteile mit Erhalt der medialen Kortikalis. Erster Schnitt parallel zum Ellbogengelenk, zweiter Schnitt entsprechend des ausgemessenen Korrekturwinkels
- nach Keilentnahme Ankörnen der medialen Kortikalis durch Bohrung oder mit Meißel
- vorsichtiger Valgusstress zum Schließen der Osteotomie (Unterarm in Pronation)
- Stabilisierung der Osteotomie durch Vortreiben der Kirschnerdrähte bis in die Gegenkortikalis
- fallweises Einbringen eines dritten gegenläufigen Kirschnerdrahtes von distal medial nach proximal lateral (gekreuzt), zur Erhöhung der Stabilität
- nach Bildverstärkerkontrolle und Dokumentation Abkneifen und Umbiegen der Kirschnerdrähte sowie Hautverschluss über den Drahtenden
- Anlegen eines Oberarmgipses in 90 Grad-Stellung des Ellbogens und mittlerer Unterarmumwendung
- Dauer der Immobilisierung normalerweise 3–4 Wochen, frühzeitiges Entfernen der Kirschnerdrähte.

Beim Erwachsenen bzw. nach Wachstumsabschluss erfolgt die Fixation der Osteotomie mittels einer Plattenosteosynthese und unter Erzeugen interfragmentärer Kompression (**Abb. 4**). Als Implantate finden wegen ihrer besonders



**Abb. 4a–e** (a) Schematische Darstellung einer varisierenden Osteotomie bei Cubitus valgus (gezeichnet nach Campbell, 1). (b) Röntgenaufnahme einer fehlverheilten „Monteggia-Fraktur“. (c) Dorsaler Zugang zum distalen Humerus (in 13). (d) Supracondyläre varisierende Osteotomie mit Doppellattenosteosynthese. (e) Ausheilungszustand nach Metallentfernung 2 1/2 Jahre nach Korrektur

guten Anpassungsfähigkeit an den Knochen (durch Biegen und Schränken) besonders 3,5-mm-Rekonstruktionsplatten Anwendung. Mindestens 2 gut haltende Schrauben im distalen Fragment unter Aussparung der Fossa olecrani sind Pflicht [13]. Bricht die mediale Kortikalis komplett oder muss sie im Interesse der Korrektur vollständig durchtrennt werden, sollte zur Sicherung der Stabilität

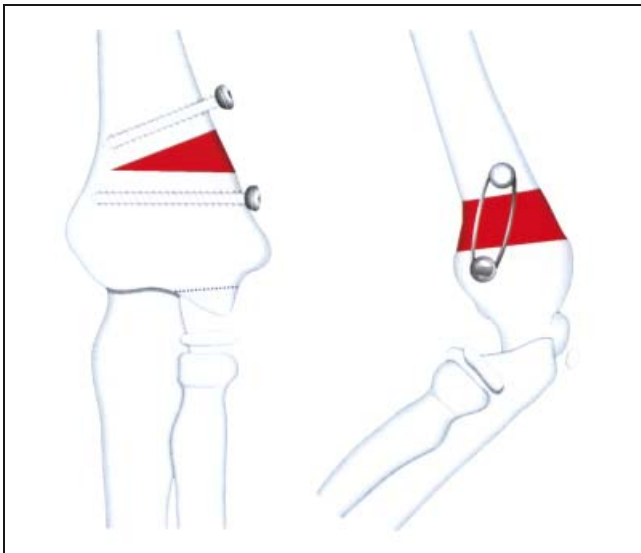
eine kleine mediale Zuggurtungsplatte Verwendung finden (z. B. 2–3-Loch-Platte).

Von French (Abb. 5, 3) wurde 1959 eine Variation der lateralen Osteotomie angegeben, bei welcher über einen hinteren Zugang in Bauchlage ein Splitting des M. trizeps und eine Freilegung der hinteren und lateralen Anteile der Supracon-

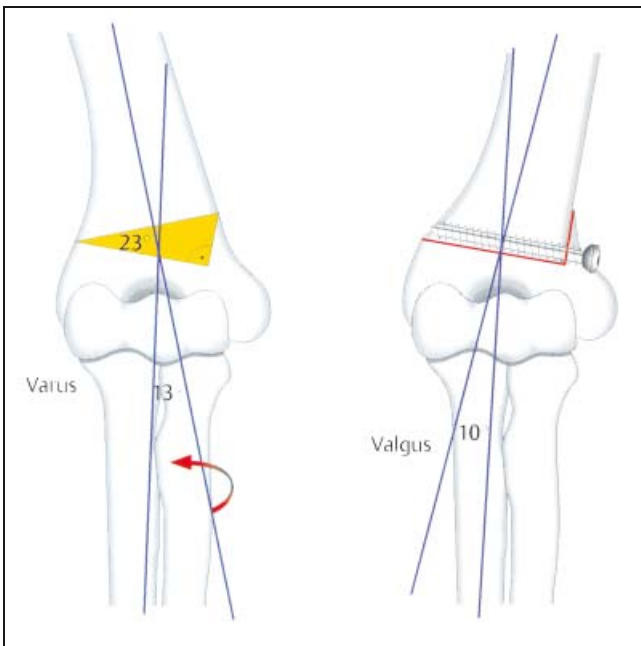
dylarregion vorgenommen wird. Vor Ausführen der Osteotomie von lateral werden 2 Schrauben ober- und unterhalb der gedachten und markierten Sägeschnitte eingebracht, die in dem Winkel zueinander stehen, der für die Korrektur erforderlich ist. Nach Keilentnahme und Aufeinanderbringen der Osteotomieflächen stehen die Schrauben parallel zueinander, die Fixation erfolgt bei erhaltener medialer Kortikalis mittels Drahtzuggurtung zwischen den beiden Schrauben. Muss auch eine Torsionsabweichung geringeren Ausmaßes beseitigt werden, kann man die Schrauben in der seitlichen Ansicht versetzt zueinander einbringen; nach der Rotationskorrektur liegen sie dann exakt untereinander.

Eine weitere Alternative stellt die von de Rosa und Graziano 1988 (Abb. 6, 2) vorgestellte stufenförmige Osteotomie dar, deren Vorteile in größerer Stabilität und damit geringerem Korrekturverlust gesehen werden. In Bauchlage und über einen hinteren Zugang werden die Sägeschnitte unter Verwendung einer Schablone so angezeichnet und ausgeführt, dass die distale Osteotomie lateral inkomplett und durch einen auf ihr senkrecht stehenden kurzen Schnitt mit der proximalen verbunden wird. Letzterer liegt senkrecht zur Humerusschaftachse. Nach Entfernung des Keils und Zurichten der „Knochenase“ kann nun die proximale Osteotomiefläche in die distale exakt und fest eingebolt werden. Nach temporärer Kirschnerdrahtfixation und Überprüfen des Korrekturergebnisses (die zusätzliche Beseitigung von Torsionsabweichungen und Hyperextensionsstellungen ist möglich) wird eine Kortikaliszugschraube von lateral nach medial im proximalen Fragment verankert, wodurch eine in Kombination mit der Gipsruhigstellung ausreichende Stabilisierung gewährleistet wird.

Zu erwähnen sind noch besondere, eher selten ausgeführte Korrekturverfahren bei Cubitus varus, wie z. B. die bogenförmige supracondyläre Osteotomie (Arc-Osteotomie, Abb. 7, 9), welche die Prominenz des lateralen Condylus vermeiden helfen soll. Von Laupattarakasem (Abb. 8, 8) wird 1989 eine fünfeckförmige Osteotomie angegeben, die gleichfalls ein exaktes Zusammenführen der Osteotomieflächen und dadurch eine postoperativ günstigere Konfiguration des distalen Humerus anstrebt. Uchida empfiehlt 1991 eine dreidimensionale Osteotomie bei Cubitus varus, welche eine zusätzliche Medialverschiebung und Rückverset-



**Abb. 5** Inkomplette supracondyläre varisierende (evtl. zusätzliche derotierende) Osteotomie mit Zuggurtungsosteosynthese (gezeichnet nach French 3)



**Abb. 6** Supracondyläre varisierende Osteotomie mit Einstellen des proximalen Fragmentes in die distale Knochennut (gezeichnet nach de Rosa, 2)

zung des distalen Fragmentes nach supracondylärer Fraktur zu beseitigen vermag. (**Abb. 9,11**).

Beim Erwachsenen werden neben der bereits dargestellten Plattenosteosynthese alternative Fixationstechniken, z.B. mit Ilizarow-Fixateur angegeben, weil auf Grund des eingeschränkten Knochenkontaktes nach Osteotomie in mehreren Ebenen Fragmentverschiebungen auf Grund einer Instabilität und Bewegungseinschränkung bei notwendiger längerer Immobilisierung drohen (Song, 1997, 10).

Allen dargestellten Osteosyntheseverfahren ist eine in der Literatur angegebene relativ hohe Zahl an Komplikationen zu

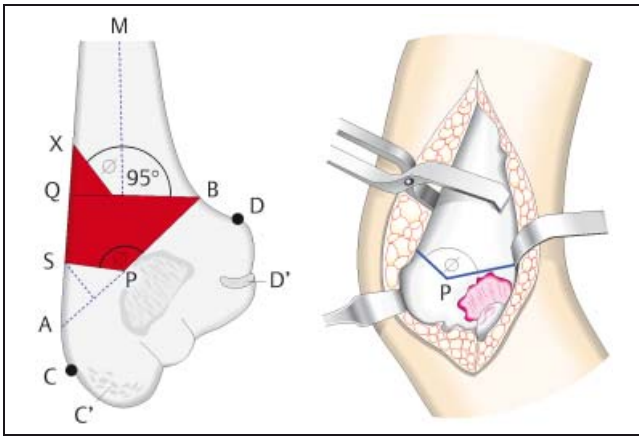
eigen. Diese bestehen in Infektionen und Nerven- bzw. Gefäßläsionen, in einer Instabilität der Osteosynthese, auf längere Sicht in Korrekturverlusten und ungünstiger Narbenbildung. Allerdings werden solche Korrekturverluste nur bei einem Teil der dargestellten Patientenkollektive gesehen, wobei z.B. Ippolito [7] diese Komplikationen nicht in einer instabilen Osteosynthese, sondern in Abweichung der Achse während des weiteren Wachstums sieht. Fest steht allerdings, dass gute Langzeitresultate nur mit einer exakten Planung und souveränen Operationstechnik zu erreichen und Korrekturosteotomien dieser Art keine Eingriffe für Anfänger sind.

- Weitere Osteotomieverfahren
- Zuggurtungsosteosynthese nach French
- stufenförmige Osteotomie und Schraubenfixation nach de Rosa
- bogenförmige (Arc-)Osteotomie nach Matsushita
- „Fünfeck“-Osteotomie (Laupattarakasem)
- dreidimensionale Osteotomie nach Uchida
- Doppelplattenosteosynthese bei kompletter Osteotomie des Erwachsenen
- Fixation mit Ilizarov-Fixateur (Song)

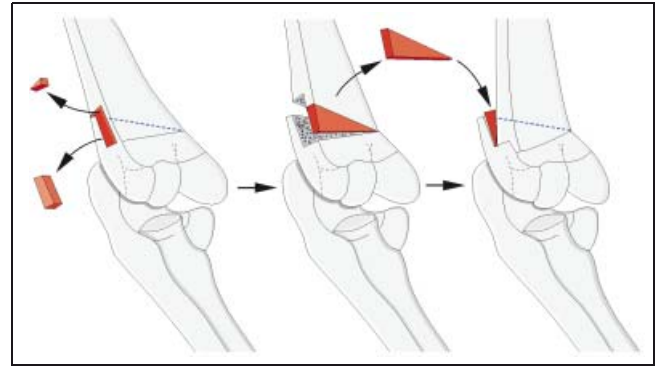
### Diskussion

Korrekturingriffe am Humerus gehören zu den eher selten vorgenommenen Operationen, da Fehlstellungen und Längendifferenzen wegen der guten Kompensationsfähigkeit der angrenzenden Gelenke meist nur geringe funktionelle Bedeutung haben. Die zu dieser Thematik verfügbare Literatur hebt demgemäß vorwiegend auf den kosmetischen Aspekt einer Korrekturosteotomie in dieser Region ab, obwohl es sich um eine nicht ungewöhnliche Folge supracondylärer oder condylärer Frakturen handelt [2,7,12]. Die untersuchten Patientenkollektive weisen demzufolge bis auf die Arbeit von Laupattarakasem [8] lediglich Fallzahlen zwischen 10 und 30 verteilt auf teilweise längere Zeiträume auf und betonen bezüglich der Operationsindikation die Inakzeptanz der Fehlstellung im Hinblick auf deren kosmetischen Aspekt [2,4,7,12]. Subjektive Beschwerden sowie die Funktion des Ellbogengelenkes seien trotz mitunter ausgeprägten Achsabweichungen in der Regel nicht zu verzeichnen. Durch das Etablieren standardisierter Operationsverfahren für Frakturen des distalen Humerus im Wachstumsalter sei die Gefahr eines Cubitus varus oder valgus deutlich gemindert worden [6].

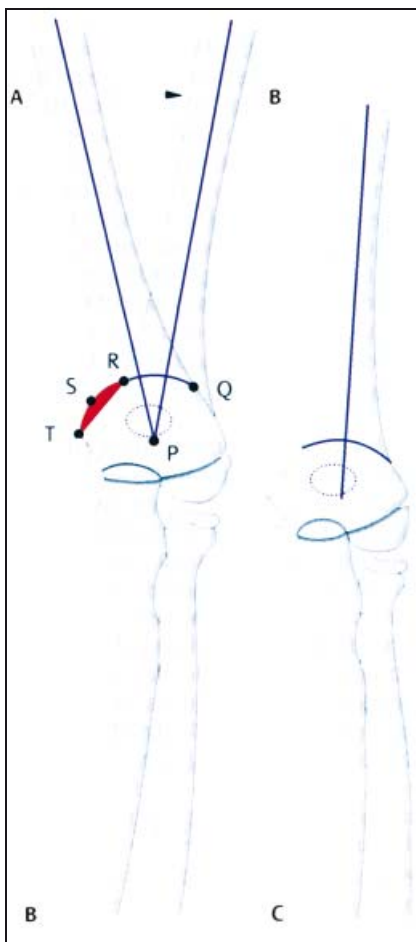
Nahezu alle Autoren sehen in der subtraktiven valgusierenden Osteotomie („closed-wedge“) ein Verfahren, welches mit einer relativ hohen Komplikationsrate behaftet ist. Gründe hierfür seien speziell bei kompletter Durchtrennung des Knochens in einer relativ hohen Instabilität mit Problemen der Fixation, in häufig beobachteten Narbenproblemen und in mit zunehmender Beobachtungszeit mehr oder weniger ausgeprägten Korrekturverlusten zu sehen. Deren Ursachen werden kontrovers diskutiert, indem zum einen Auswirkungen der Fraktur aber auch der Osteotomie auf die Wachs-



**Abb. 8** Fünfeckförmige Osteotomie supracondylär variierend in der Technik nach Laupattarakasem [8]



**Abb. 9** Dreidimensionale supracondyläre Osteotomie mit Korrektur des Cubitus varus, der Medial- und Dorsalverschiebung sowie der Torsionsabweichung (gezeichnet nach Uchida, 11)



**Abb. 7** Bogenförmige (Dom-, Arc-) Osteotomie in der Technik nach Matsushita [9]

tumsphase indiziert seien, weil ein zu langes Aufschieben eher nachteilige Folgen z. B. im Hinblick auf Spontankorrekturen habe [12].

Die Tatsache, dass wegen des durch die anatomischen Gegebenheiten eingeschränkten Kontaktes zwischen den Osteotomieflächen Fixationsprobleme bestehen, hat zu einer Vielzahl von Vorschlägen zur Osteosynthesetechnik veranlasst. Diese beinhalten neben der einfachen Kirschnerdrahtosteosynthese bzw. der Zuggurtung für inkomplette Osteotomien die Stabilisierung mit kleinen Plättchen und Schrauben, wohingegen beim Erwachsenen und bei Korrekturen in mehreren Ebenen der Einsatz von z. B. 3,5-mm-Rekonstruktionsplatten im Sinne der Doppelplattenosteosynthese als geeignet angesehen werden.

Voraussetzung für gute Ergebnisse sind nach allgemeiner Auffassung eine sorgfältige Diagnose mit Ausmessen des Achsenfehlers, die exakte präoperative Planung mit Anfertigung einer Skizze zu Osteotomiehöhe, Korrekturwinkel und vorgesehener Fixationstechnik sowie das entsprechende operative Umsetzen dieser Vorgaben. Auf diese Weise lassen sich in den vorgestellten Kollektiven bei den meist jüngeren Patienten ebenso wie nach Einschätzung der Eltern gute bis akzeptable Langzeitergebnisse erzielen.

**Literatur**

<sup>1</sup> Campbell's operative orthopaedics – 9th Edition, Edited by ST Canale, Volume 3, Part XII: Fractures and Dislocations, pp. 2399–2403: 2416–2421

<sup>2</sup> De Rosa, Graziano GP. A new osteotomy for cubitus varus. *Clin Orthop Rel Res* 1988; 236: 160–165  
<sup>3</sup> French PR. Various deformity of the Elbow following supracondylar fractures of the humerus in children *Lancet* 1959; 2: 439–441  
<sup>4</sup> Gaddy BC et al. (1994): Distal Humeral Osteotomy for Correction of Posttraumatic Cubitus varus. *J Pediatr Orthop*, 1994; Vol. 14 No 2: 214–219  
<sup>5</sup> Graham B et al. Supracondylar Osteotomy of the Humerus for Correction of the Cubitus Varus. *J Pediatr Orthop*, Vol. 10, 1990; No 2: 128–231  
<sup>6</sup> Hernandez MA, Roach JW. Corrective Osteotomy for Cubitus Varus Deformity. *J Pediatr Orthop*, Vol. 14, 1994; No 4: 487–491  
<sup>7</sup> Ippolito E, Moneta MR, D'Arrigo C. Post-Traumatic Cubitus Varus. *J Bone Joint Surg*, Vol. 72-A, 1990; No 5: 757–765  
<sup>8</sup> Laupattarakasem W et al. Pentalateral Osteotomy For Cubitus Varus. *J Bone Joint Surg* 1989; 71-B: 667–670  
<sup>9</sup> Matsushita T, Nagano A. Arc Osteotomy of the Humerus to Correct Cubitus Varus. *Clin Orthop* 1997; 336: 111–115  
<sup>10</sup> Song H-R et al. Supracondylar Osteotomy with Ilizarow Fixation for elbow deformities in Adults. *J Bone Joint Surg* Vol. 79-B, 1997; No 5: 748–752  
<sup>11</sup> Uchida Y, Ogata K, Sugioka Y. A new three-dimensional Osteotomy for Cubitus Varus Deformity after supracondylar fracture of the Humerus in Children. *J Pediatr Orthop* 1991; Vol. 11: 327–331  
<sup>12</sup> Voss FR et al. Uniplanar Supracondylar Humeral Osteotomy with Preset Kirschner Wires for Posttraumatic Cubitus Varus. *J Pediatr Orthop*, Vol 14, 1994; No 4: 471–478  
<sup>13</sup> Weise K. Ellbogen in Kremer K, Liese W, Schreiber HW, Platzer W, Weller S, (Hrsg.): *Chirurgische Operationslehre, Band IX: Schultergürtel, obere Extremität* Thieme Stuttgart New York 1995

**Prof. Dr. med. K. Weise**  
 Ärztl. Direktor

BG Unfallklinik Tübingen  
 Schnarrenbergstr. 95  
 72076 Tübingen

tumsfuge, zum andern Korrekturverluste dann gesehen werden, wenn die Wachstumsfuge gar nicht beteiligt war. Relativ einheitlich beurteilt man dagegen den geeigneten Zeitpunkt für korrigierende Eingriffe, die schon während der Wachs-